

เรียนจากภาพ

Image Quiz

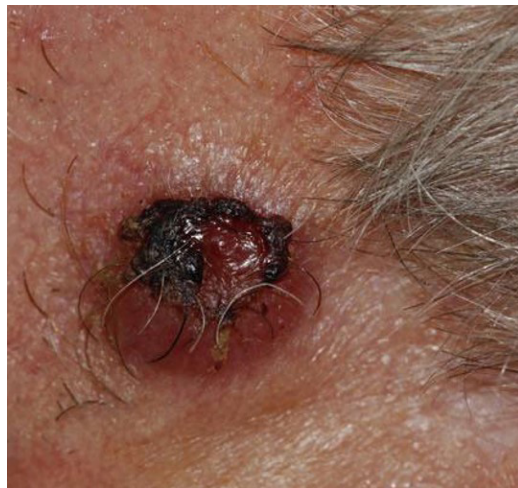1 Credit



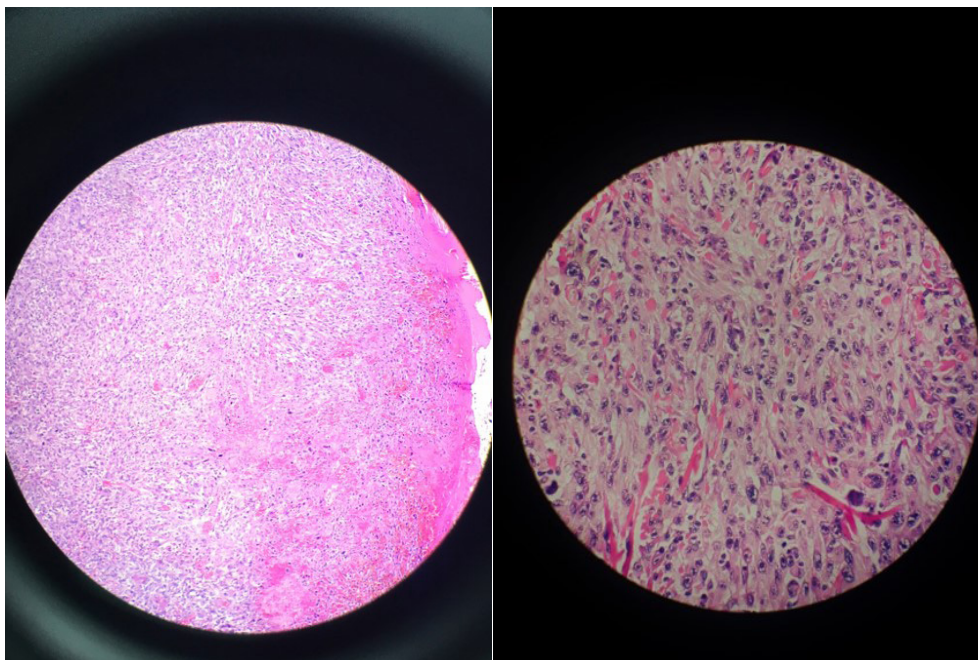
IMAGE QUIZ

บรรณาธิกร รติหนกร พ.บ.*, กฤตย์ หญญเจริญกุล พ.บ.**, ณัชนง สจรุธรรม พ.บ.***

ผู้ป่วยชงยอญ 73 ปี สัญชงติเดนมาร์กมีกัอนที่บริเวณหน้ผกและด้นหลังคัระษะมอานหลายปี กัอนมีชงนงดใหญ่ช้ันเรื้อย ๓
ลักระหนงคณิก ดังรูป



ลักระหนงจลพยธิ เป็นดังรูป



กรุณาดาวน์โหลดกระดาษคำตอบท้ายเล่ม หากได้รับคำตอบก่อน 28 กุมภาพันธ์ 2565 เฉลยคำตอบใน วารสารโรงพยาบาลชลบุรี เล่ม 1/2565

1 Credit



QUIZ

คำถามสำหรับ IMAGE QUIZ

วราภ รัตนกร พ.บ., กฤตย์ หาญเจริญกุล พ.บ., ณัฏชา สารธรรม พ.บ.

คำถามที่ 1 จงให้การวินิจฉัยโรค

คำตอบ

คำถามที่ 2 สาเหตุของการเกิดโรคคืออะไร

คำตอบ



กระดาษคำตอบ ฉบับที่ 3/2564

ชื่อ น.พ./พ.ญ.นามสกุล.....อายุ.....ปี เลขที่ใบประกอบวิชาชีพ ว.....

ร.พ.รัฐบาล ร.พ.เอกชน คลินิก อื่น.....

ที่อยู่เลขที่.....ซอย.....ถนน.....ตำบล.....

อำเภอ.....จังหวัด.....รหัสไปรษณีย์.....

จงเติมข้อความลงในกระดาษคำตอบ

1. เรื่อง Image Quiz

คำถามที่ 1 จงให้การวินิจฉัยโรค

คำตอบ.....

คำถามที่ 2 สาเหตุของการเกิดโรคคืออะไร

คำตอบ.....

โปรด!! ส่งกระดาษคำตอบของท่านมาที่

วารสารโรงพยาบาลชลบุรี 69 หมู่ 2 ถนนสุขุมวิท ตำบลบ้านสวน อำเภอเมือง จังหวัดชลบุรี 20000
ก่อนวันที่ 28 กุมภาพันธ์ 2564 ผู้ส่งกระดาษคำตอบมาจะได้รับวารสารฉบับต่อไปจำนวน 1 เล่ม





เฉลยคำถาม ฉบับที่ 2/2564

1. เรื่อง Image Quiz

ข้อที่ 1 Minimal change disease (MCD)

Patient's light microscopy findings show 25 glomeruli are present in each section level. All of which show mild expansion of some mesangial areas with no increase of mesangial cell.

The pathologic finding of MCD by light microscopy, no glomerular lesions or only mild focal mesangial prominence not exceeding three or four cells per segment are seen.

ข้อที่ 2 By electron microscopy, diffuse foot process effacement is the only morphologic feature of Minimal change disease.