



## IMAGE QUIZ

วราภว รัตนากร พ.บ.\*

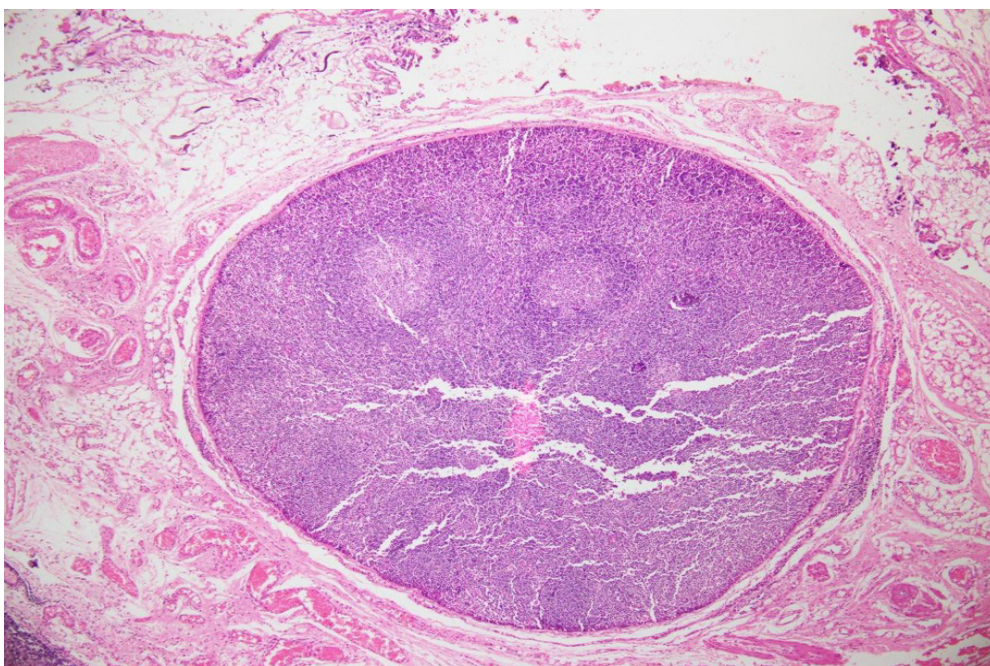
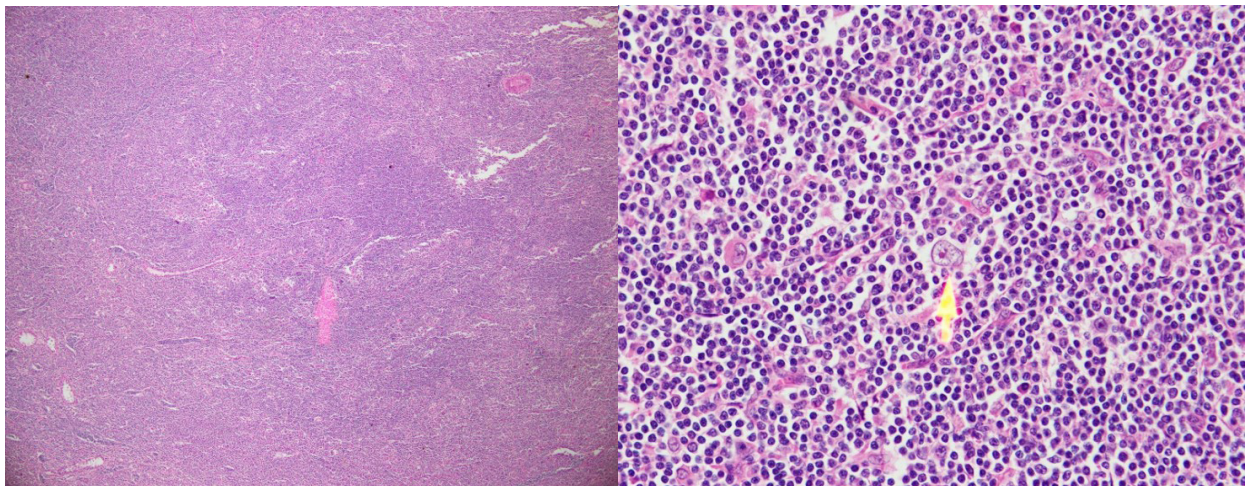
เด็กชายไทยอายุ 8 ปี ภูมิลำเนา จ.ชลบุรี

มาด้วยก้อนที่รักแร้ขวา 2 ปีก่อนมาโรงพยาบาล ก้อนค่อยๆโตมากขึ้น ไม่เจ็บ ไม่บวมแดงหรือร้อน ไม่มีไข้

PE: Mass 5x5 cm, round, smooth surface, firm consistency, not tender, movable at right axilla

No hepatosplenomegaly, other-WNL

ผู้ป่วยได้รับการทำ Fine needle biopsy ผลดังภาพ



กรุณาดาวน์โหลดกระดาษคำตอบท้ายเล่ม หากมีข้อสงสัยติดต่อที่ 31 ตุลาคม 2565 เฉลยคำตอบใน วารสารโรงพยาบาลชลบุรี เล่ม 3/2565

1 Credit



# QUIZ

## คำถามสำหรับ IMAGE QUIZ

**อรนุก รัตนกร พ.บ.**

คำถามที่ 1 จงบอกความผิดปกติที่พบจาก biopsy


คำตอบ

คำถามที่ 2 จงให้การวินิจฉัยโรค

คำตอบ

คำถามที่ 3 CD Markers ใดที่ควรส่งย้อมเพิ่มเติมเพื่อสนับสนุนการวินิจฉัยโรค

คำตอบ



## กระดาษคำตอบ ฉบับที่ 2/2565

ชื่อ น.พ./พ.ญ. ....นามสกุล.....อายุ.....ปี เลขที่ใบประกอบวิชาชีพ ว.....

ร.พ.รัฐบาล  ร.พ.เอกชน  คลินิก  อื่น.....

ที่อยู่เลขที่.....ซอย.....ถนน.....ตำบล.....

อำเภอ.....จังหวัด.....รหัสไปรษณีย์.....

จงเติมข้อความลงในกระดาษคำตอบ

### 1. เรื่อง Image Quiz

คำถามที่ 1 จงบอกความผิดปกติที่พบจาก biopsy

คำตอบ.....

คำถามที่ 2 จงให้การวินิจฉัยโรค

คำตอบ.....

คำถามที่ 3 CD Markers ไตที่ควรส่งย้อมเพิ่มเติมเพื่อสนับสนุนการวินิจฉัยโรค

คำตอบ.....

**โปรด!! ส่งกระดาษคำตอบของท่านมาที่**

วารสารโรงพยาบาลชลบุรี 69 หมู่ 2 ถนนสุขุมวิท ตำบลบ้านสวน อำเภอเมือง จังหวัดชลบุรี 20000  
ก่อนวันที่ 31 ตุลาคม 2565 ผู้ส่งกระดาษคำตอบจะได้รับวารสารฉบับต่อไปจำนวน 1 เล่ม





## เฉลยคำถาม ฉบับที่ 1/2565

### 1. เรื่อง Image Quiz

**ข้อที่ 1** Pathology: Leaf-like (phyllodal) epithelial pattern formed by an exaggerated intracanalicular pattern with moderate stromal atypia and 6/HPF mitotic change  
Diagnosis: Borderline phyllodes tumor

**ข้อที่ 2** Local excision with clear margins

Narrow margins may be adequate for benign phyllodes tumor

Exact extent of clearance under debate, currently no consensus as to adequate margin width, while 10 mm is generally considered acceptable