

เรียนจากภาพ

Image Quiz

1 Credit

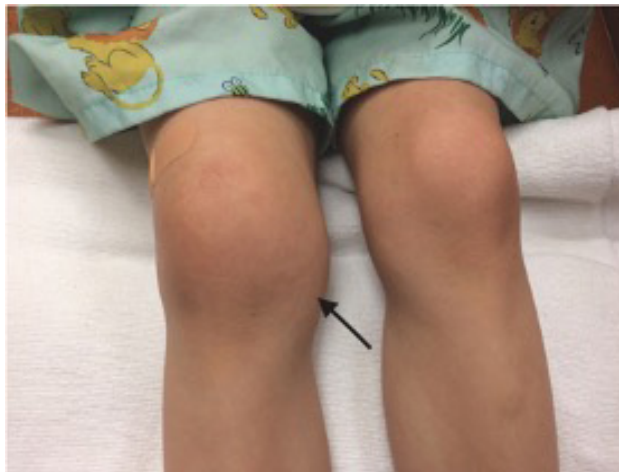

IMAGE QUIZ

วรนาฏ รัตนากร พ.บ.*

เด็กชายไทยอายุ 6 ปี ภูมิลำเนา จ.ชลบุรี
มีประวัติ 3 สัปดาห์ก่อน ขาขวาตกร่องน้ำหลังบ้าน หลังจากนั้นเข้าขวามวม
2 สัปดาห์ มีไข้ทุกวัน เข้าขวามวมแดง ปวด เดินลงน้ำหนักไม่ได้ จึงมาโรงพยาบาล

ตรวจร่างกายแรกจับเป็นดังภาพ

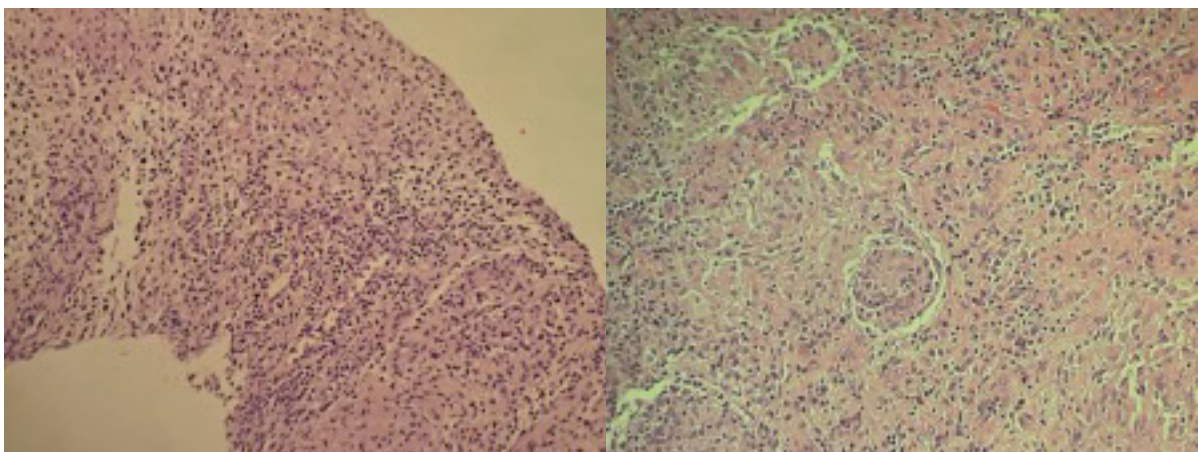


CBC: Hb 12.4 g/dL, Hct 37.1%, WBC 10680/uL, N 45.6, L 47, M 5.3, Eo 1.8, Platelet 407,000/uL

C-reactive protein 26.6 mg/L

Right knee arthrocentesis: WBC 2881 cell/uL, RBC 1900 cell/uL, PMN 45%, Mono 55%

ผู้ป่วยได้รับการ Arthroscopic debridement and biopsy ผล biopsy ดังภาพ



กรุณาดาวน์โหลดกระดาษคำตอบท้ายเล่ม หากได้รับคำตอบก่อน 31 ตุลาคม 2566 เฉลยคำตอบใน วารสารโรงพยาบาลชลบุรี เล่ม 3/2566

1 Credit



QUIZ

คำถามสำหรับ IMAGE QUIZ

วราภร รัตนากร พ.บ.

คำถามที่ 1 จงบอกความผิดปกติที่พบจาก biopsy

คำตอบ

คำถามที่ 2 จงให้การวินิจฉัยโรคแยกโรค

คำตอบ

คำถามที่ 3 จงบอกเชื้อก่อโรคที่พบบ่อย

คำตอบ



กระดาษคำตอบ ฉบับที่ 2/2566

ชื่อ น.พ./พ.ญ.นามสกุล.....อายุ.....ปี เลขที่ใบประกอบวิชาชีพ ว.....

ร.พ.รัฐบาล ร.พ.เอกชน คลินิก อื่น.....

ที่อยู่เลขที่.....ซอย.....ถนน.....ตำบล.....

อำเภอ.....จังหวัด.....รหัสไปรษณีย์.....

จงเติมข้อความลงในกระดาษคำตอบ

1. เรื่อง Image Quiz

คำถามที่ 1 จงบอกความผิดปกติที่พบจาก biopsy

คำตอบ.....

คำถามที่ 2 จงให้การวินิจฉัยโรคแยกโรค

คำตอบ.....

คำถามที่ 3 จงบอกเชื้อก่อโรคที่พบบ่อย

คำตอบ.....

โปรด!! ส่งกระดาษคำตอบของท่านมาที่

วารสารโรงพยาบาลชลบุรี 69 หมู่ 2 ถนนสุขุมวิท ตำบลบ้านสวน อำเภอเมือง จังหวัดชลบุรี 20000
ก่อนวันที่ 31 ตุลาคม 2566 ผู้ส่งกระดาษคำตอบจะได้รับวารสารฉบับต่อไปจำนวน 1 เล่ม





เฉลยคำถาม ฉบับที่ 1/2566

1. เรื่อง Image Quiz

ข้อที่ 1 Dense neutrophilic infiltrate in and around a hair follicle.

ข้อที่ 2 Neutrophilic/ Bacterial folliculitis)

ข้อที่ 3 Staphylococcus aureus

ข้อที่ 4

- Warm compresses to relieve itch and pain
- Analgesics and anti-inflammatories to relieve pain
- Antiseptic cleansers (eg, hydrogen peroxide, chlorhexidine, triclosan)
- Topical antibiotics such as Erythromycin, Clindamycin, and Fucidic acid
- Oral or intravenous antibiotics for more extensive or severe infections