



## THE CLINICO-PATHOLOGICAL QUIZ

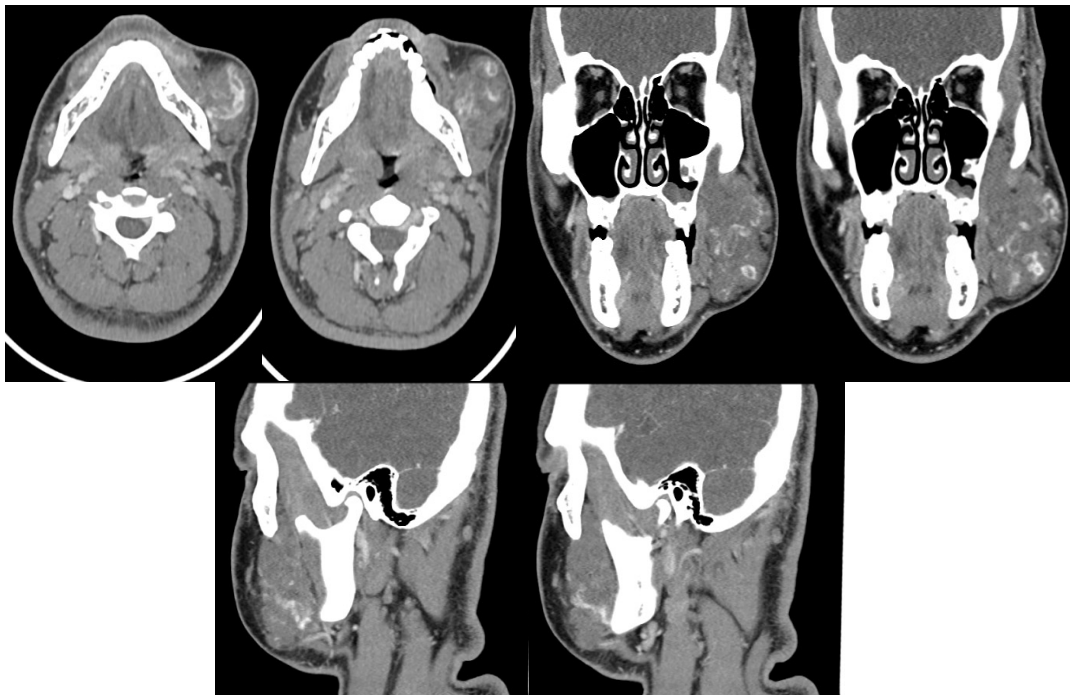
ปาลีน สุวรรณฤทธิ์ ท.บ.\*, สิทธิชัย ตันติภาสวสิน ท.บ.\*\*

A 19 years old Thai male had presented with asymptomatic gradually swelling mass at left cheek for 2 years.

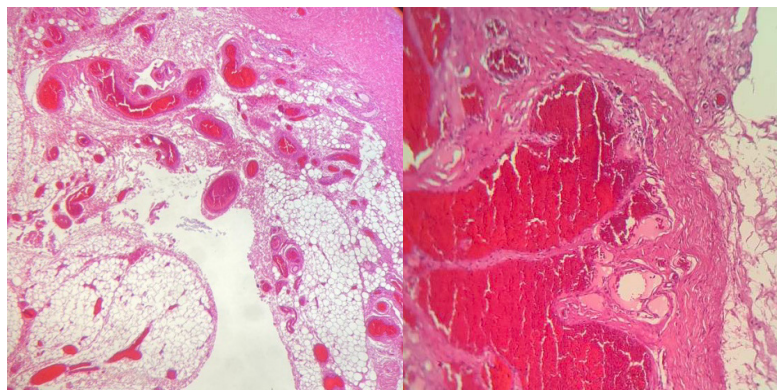
Physical examination: BT 36.1 C, RR 20/min, BP 145/74 mmHg

The mass was 10x10 cm in size at Left buccal mucosa, soft to rubbery in consistency, smooth surface, not fixed with adjacent structure, normal skin coverage, not tender, no bruit, no facial weakness, no parotid gland enlargement. The swelling had increased in size in a dependent position.

From CT scan with contrast as shown:



The histopathology as shown :



กรุณาดาวน์โหลดชุดกระดาษคำตอบท้ายเล่ม หากมีข้อสงสัยติดต่อที่ 2567 หมายเลขคำตอบใน วารสารโรงพยาบาลชลบุรี เล่ม 1/2567

1 Credit



## QUIZ

### คำถามสำหรับ The Clinico-Pathological QUIZ

**ปาลิน สุวรรณฤทธิ์ น.บ., สิทธิชัย ต้นตึกาสวสิน น.บ.**

คำถามที่ 1 What is the diagnosis of this patient?


คำตอบ

คำถามที่ 2 Please describe important pathological features seen in this lesion.

คำตอบ

คำถามที่ 3. Which is the most appropriated treatment for this patient?

คำตอบ



## กระดาษคำตอบ ฉบับที่ 3/2566

ชื่อ น.พ./พ.ญ. ....นามสกุล.....อายุ.....ปี เลขที่ใบประกอบวิชาชีพ ว.....

ร.พ.รัฐบาล  ร.พ.เอกชน  คลินิก  อื่น.....

ที่อยู่เลขที่.....ซอย.....ถนน.....ตำบล.....

อำเภอ.....จังหวัด.....รหัสไปรษณีย์.....

จงเติมข้อความลงในกระดาษคำตอบ

### 1. เรื่อง The Clinico-Pathological Quiz

คำถามที่ 1 What is the diagnosis of this patient?

คำตอบ.....

คำถามที่ 2 Please describe important pathological features seen in this lesion.

คำตอบ.....

คำถามที่ 3 Which is the most appropriated treatment for this patient?

คำตอบ.....

**โปรด!! ส่งกระดาษคำตอบของท่านมาที่**

วารสารโรงพยาบาลชลบุรี 69 หมู่ 2 ถนนสุขุมวิท ตำบลบ้านสวน อำเภอเมือง จังหวัดชลบุรี 20000  
ก่อนวันที่ 29 กุมภาพันธ์ 2567 ผู้ส่งกระดาษคำตอบจะได้รับวารสารฉบับต่อไปจำนวน 1 เล่ม





## เฉลยคำถาม ฉบับที่ 2/2566

### 1. เรื่อง Image Quiz

**ข้อที่ 1** synovial tissue exhibiting hypertrophy with surface erosion coated with fibrin exudate.  
The stroma is infiltrated by chronic inflammatory cells and foci aggregations of epithelioid histiocytes mixed with a few multinucleated giant cells.

**ข้อที่ 2** Subacute septic arthritis  
Autoimmune arthritis

**ข้อที่ 3** The bacteria most commonly involved is *Staphylococcus aureus* predominates in all age groups.  
Other isolate includes *Streptococci*, and gram-negative cocci. Other organisms less commonly isolated include *Mycobacterium* and fungi.