



THE CLINICO-PATHOLOGICAL QUIZ

ปาลีน สุวรรณฤทธิ์ ท.บ.*, สิทธิชัย ตันติภาสวสิน ท.บ.**

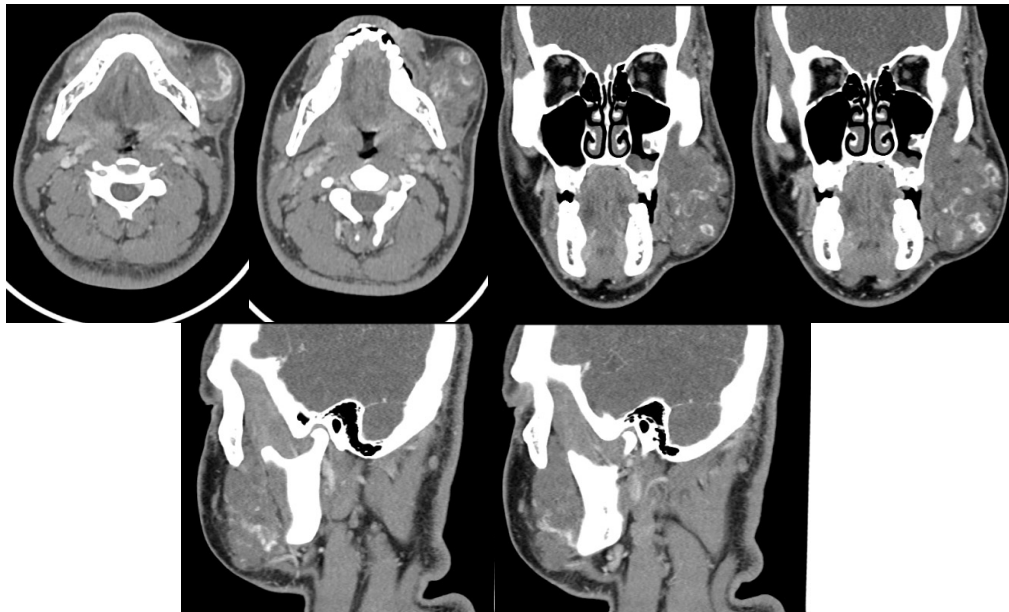
A 19 years old Thai male presented with mass at left cheek 2 years PTA.
2 years ago, left cheek was gradually swelling without any symptoms.
6 months ago, mass at left cheek had rapid growth and became obvious.

PE : BT 36.1 C, RR 20/min, BP 145/74 mmHg

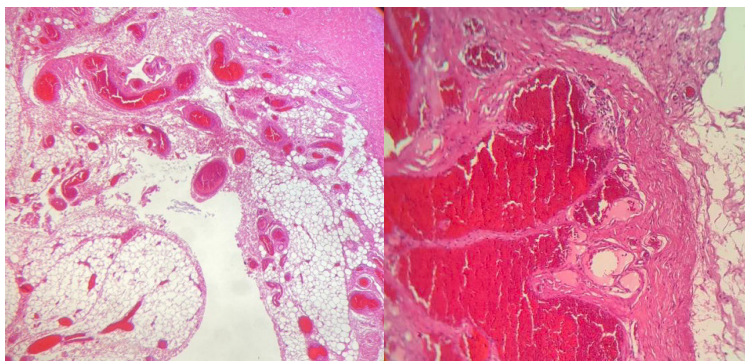
A 10x10 cm mass at Left buccal mucosa, soft to rubbery consistency, smooth surface, not fixed with adjacent structure, normal skin coverage, not tender, no bruit, no facial weakness, no parotid gland enlargement.

The swelling had increased in size in a dependent position.

CT neck with CM as shown :



Histopathology as shown :



1 Credit



QUIZ

คำถามสำหรับ The Clinico-Pathological QUIZ

ปานลิน สุวรรณฤทธิ์ น.บ., สิทธิชัย ต้นตึกาสวสิน น.บ.

คำถามที่ 1 What is the diagnosis of this patient.

คำตอบ

คำถามที่ 2 What are the investigation of choices for the lesion

คำตอบ

คำถามที่ 3 Please describe important pathological features seen in this lesion.


คำตอบ

คำถามที่ 4 What are the proper treatments for this condition

คำตอบ

คำถามที่ 5 What are possible complications during/after treatment.

คำตอบ



กระดาษคำตอบ ฉบับที่ 3/2566

ชื่อ น.พ./พ.ญ.นามสกุล.....อายุ.....ปี เลขที่ใบประกอบวิชาชีพ ว.....

ร.พ.รัฐบาล ร.พ.เอกชน คลินิก อื่น.....

ที่อยู่เลขที่.....ซอย.....ถนน.....ตำบล.....

อำเภอ.....จังหวัด.....รหัสไปรษณีย์.....

จงเติมข้อความลงในกระดาษคำตอบ

1. เรื่อง Image Quiz

คำถามที่ 1 What is the diagnosis of this patient.

คำตอบ.....

คำถามที่ 2 What are the investigation of choices for the lesion

คำตอบ.....

คำถามที่ 3 Please describe important pathological features seen in this lesion.

คำตอบ.....

คำถามที่ 4 What are the proper treatments for this condition

คำตอบ.....


คำถามที่ 5 What are possible complications during/after treatment.

คำตอบ.....

โปรด!! ส่งกระดาษคำตอบของท่านมาที่

วารสารโรงพยาบาลชลบุรี 69 หมู่ 2 ถนนสุขุมวิท ตำบลบ้านสวน อำเภอเมือง จังหวัดชลบุรี 20000
ก่อนวันที่ 29 กุมภาพันธ์ 2567 ผู้ส่งกระดาษคำตอบจะได้รับวารสารฉบับต่อไปจำนวน 1 เล่ม





เฉลยคำถาม ฉบับที่ 2/2566

1. เรื่อง Image Quiz

ข้อที่ 1 synovial tissue exhibiting hypertrophy with surface erosion coated with fibrin exudate.
The stroma is infiltrated by chronic inflammatory cells and foci aggregations of epithelioid histiocytes mixed with a few multinucleated giant cells.

ข้อที่ 2 Subacute septic arthritis
Autoimmune arthritis

ข้อที่ 3 The bacteria most commonly involved is *Staphylococcus aureus* predominates in all age groups.
Other isolate includes *Streptococci*, and gram-negative cocci. Other organisms less commonly isolated include *Mycobacterium* and fungi.