



## IMAGE QUIZ

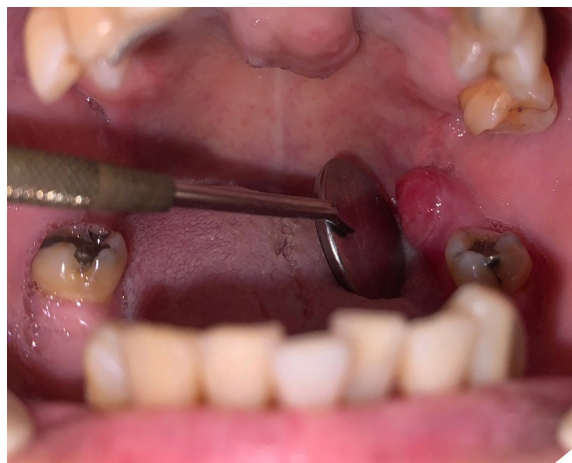อารีญา ไสจีวิตาล ท.บ.\* , สิทธิชัย ตันติภาสวศิน ท.บ.\*\*

Chief complaint: A 73 years old Thai female presented with mass at left retromolar area for 6 weeks.

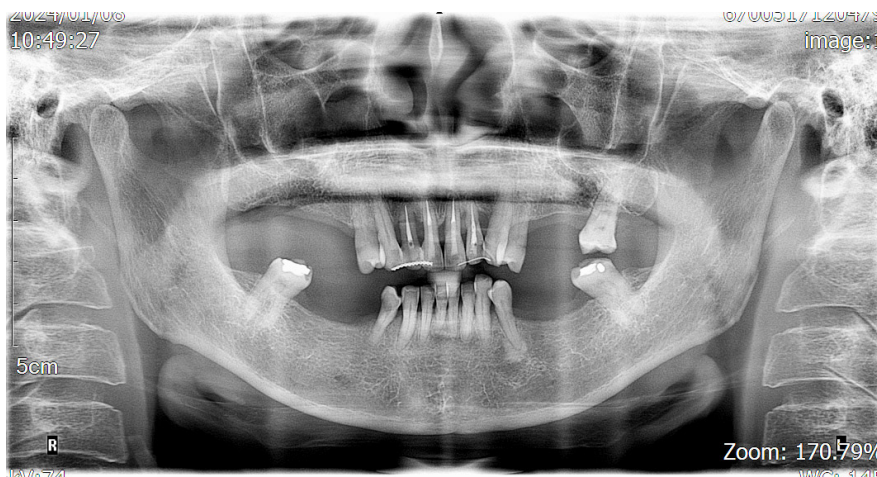
History of Present Illness: 6 weeks ago, she came to a dental clinic for a new denture. A dentist found a reddish soft tissue mass at left retromolar area. She denied any symptoms. So, the dentist sent her to oral and maxillofacial department, Cholburi hospital.

Physical Examination:

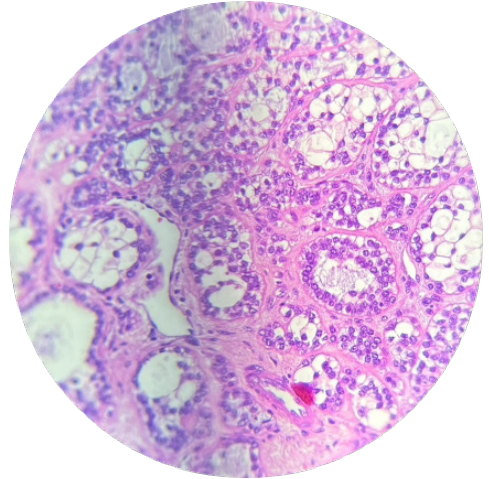
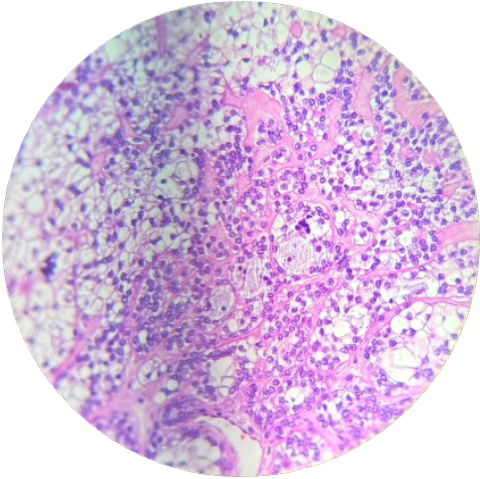
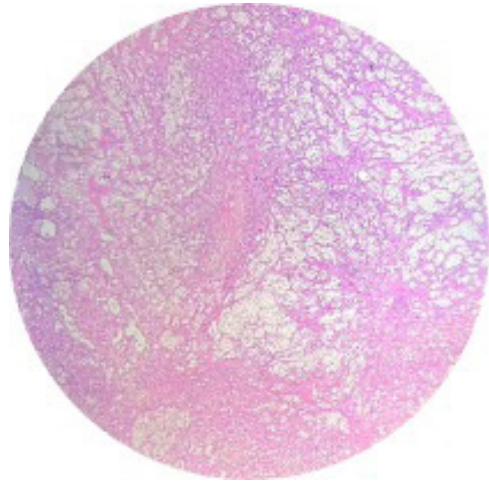
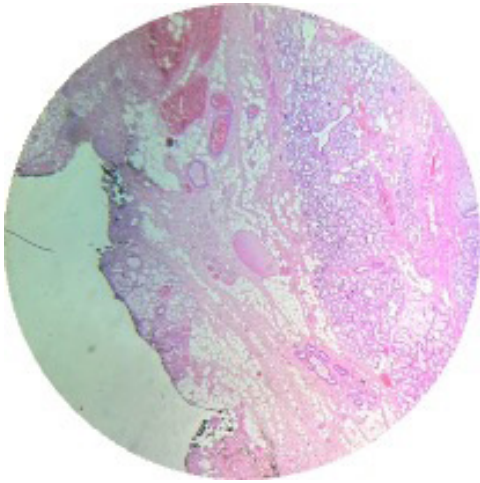
Her vital signs is stable and no fever. A 1 cm. reddish sessile mass with smooth surface at left retromolar mucosa. It had soft to firm in consistency. It did not fix with adjacent structure. The bruit or thrill was not present. She did not pain or paresthesia. The lesion as shown.



The panoramic film as shown:



The histopathology as shown:



กรุณาตอบในชุดกระดาษคำตอบท้ายเล่ม หมดเขตรับคำตอบก่อน 30 มิถุนายน 2567 เฉลยคำตอบใน วารสารโรงพยาบาลชลบุรี เล่ม 2/2567

1 Credit



## QUIZ

### คำถามสำหรับ IMAGE QUIZ

*อารียา ไชยวิศาล น.บ., สิทธิชัย ต้นตึกาสวสิน น.บ.*

คำถามที่ 1 What is the diagnosis of this patient?

คำตอบ

คำถามที่ 2 Please describe important pathological features seen in this lesion.

คำตอบ

คำถามที่ 3. What is the proper treatment for this condition

คำตอบ



## กระดาษคำตอบ ฉบับที่ 1 / 2567

ชื่อ น.พ./พ.ญ. ....นามสกุล.....อายุ.....ปี เลขที่ใบประกอบวิชาชีพ ว.....

ร.พ.รัฐบาล  ร.พ.เอกชน  คลินิก  อื่น.....

ที่อยู่เลขที่.....ซอย.....ถนน.....ตำบล.....

อำเภอ.....จังหวัด.....รหัสไปรษณีย์.....

จงเติมข้อความลงในกระดาษคำตอบ

### 1. เรื่อง Image Quiz

คำถามที่ 1 What is the diagnosis of this patient?

คำตอบ.....

คำถามที่ 2 Please describe important pathological features seen in this lesion.

คำตอบ.....

คำถามที่ 3 What is the proper treatment for this condition

คำตอบ.....

**โปรด!! ส่งกระดาษคำตอบของท่านมาที่**

วารสารโรงพยาบาลชลบุรี 69 หมู่ 2 ถนนสุขุมวิท ตำบลบ้านสวน อำเภอเมือง จังหวัดชลบุรี 20000  
ก่อนวันที่ 30 มิถุนายน 2567 ผู้ส่งกระดาษคำตอบจะได้รับวารสารฉบับต่อไปจำนวน 1 เล่ม





## เฉลยคำถาม ฉบับที่ 3/2566

### 1. เรื่อง Image Quiz

#### ข้อที่ 1 Arteriovenous malformations (AVM) :

AVM is a high-flow lesion of abnormal communications between arteries and veins, bypassing the capillary bed. Some important features include pulsatile mass with a bruit, thrill, local hyperthermia, or expansion when the patient bends over with the head in a dependent position.

#### ข้อที่ 2 Large, blood filled within cavernous spaces lined by endothelial cells, surrounded by fibrous connective tissue stroma.

#### ข้อที่ 3 Multimodal treatment including embolization, and surgical resection.

- Pre-operative embolization of the feeding arteries aims to reduce the hypervascularity, followed by complete surgical resection.
- Usually, the resection is planned 48 to 72 hours after endovascular occlusion.
- The embolic materials generally employed are absorbable gelatin foam, polyvinyl alcohol (PVA), absolute alcohol, NBCA, and coils.
- Sclerosing agents have proven ineffective since they were displaced shortly after placement by the speed of the blood flow.