

เรียนจากภาพ

Image Quiz

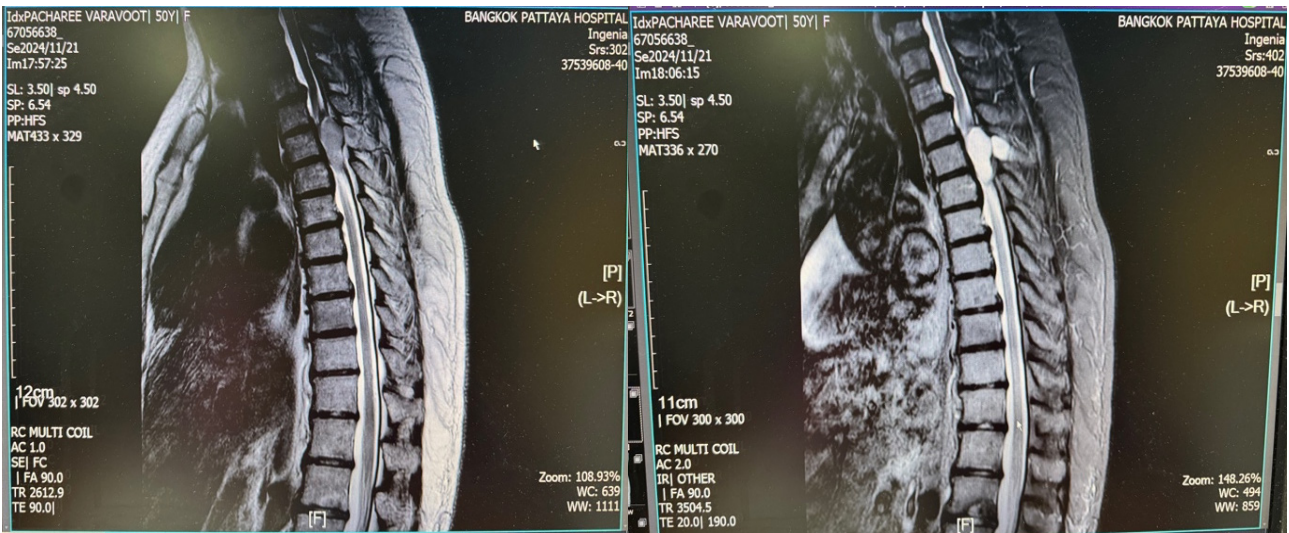
1 Credit



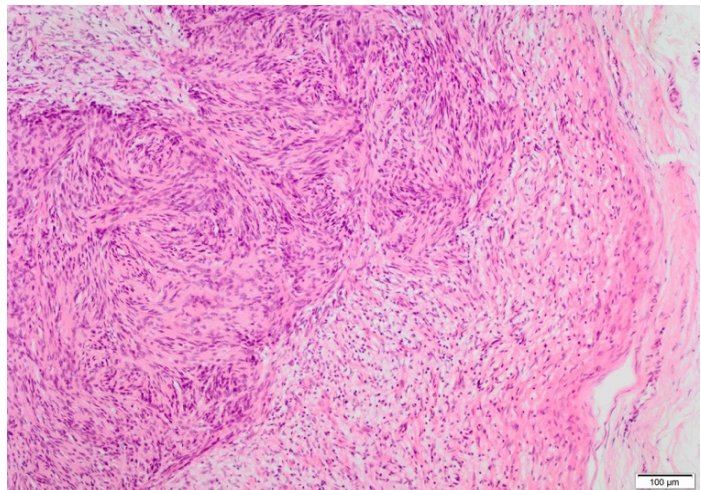
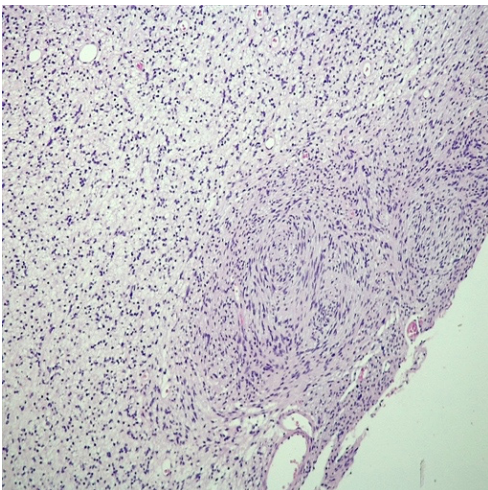
IMAGE QUIZ

วราภรณ์ รัตนากร พ.บ.*

ผู้ป่วยหญิงไทยอายุ 50 ปี ภูมิลำเนา จ.ชลบุรี
มาด้วยปวดหลังร้าวลงขาซ้ายมา 1 ปี
1 เดือน อาการเป็นมากขึ้นมีปัญหาคารก้นปัสสาวะอุจจาระ
ผล MRI spine เป็นดังภาพ



ผู้ป่วยได้รับการผ่าตัด ผลชิ้นเนื้อเป็นดังรูป



กรุณาคัดตอบในชุดกระดาษคำตอบท้ายเล่ม หากมีข้อสงสัยติดต่อที่ 2568 หมายเลขคำตอบใน วารสารโรงพยาบาลชลบุรี เล่ม 1/2568

1 Credit



QUIZ

คำถามสำหรับ IMAGE QUIZ

วราภรณ์ รัตนากร พ.บ.

คำถามที่ 1 จงบอกความผิดปกติที่พบจาก MRI spine

คำตอบ

คำถามที่ 2 จงบอกความผิดปกติที่พบจากการตรวจชิ้นเนื้อ

คำตอบ

คำถามที่ 3. จงให้การวินิจฉัย

คำตอบ

คำถามที่ 4. จงบอก prognosis ของโรคนี

คำตอบ



กระดาษคำตอบ ฉบับที่ 3/2567

ชื่อ น.พ./พ.ญ.นามสกุล.....อายุ.....ปี เลขที่ใบประกอบวิชาชีพ ว.....

ร.พ.รัฐบาล ร.พ.เอกชน คลินิก อื่น.....

ที่อยู่เลขที่.....ซอย.....ถนน.....ตำบล.....

อำเภอ.....จังหวัด.....รหัสไปรษณีย์.....

จงเติมข้อความลงในกระดาษคำตอบ

1. เรื่อง Image Quiz

คำถามที่ 1 จงบอกความผิดปกติที่พบจาก MRI spine

คำตอบ.....

คำถามที่ 2 จงบอกความผิดปกติที่พบจากการตรวจชิ้นเนื้อ

คำตอบ.....

คำถามที่ 3 จงให้การวินิจฉัย

คำตอบ.....

คำถามที่ 4. จงบอก prognosis ของโรคนี

คำตอบ.....

โปรด!! ส่งกระดาษคำตอบของท่านมาที่

วารสารโรงพยาบาลชลบุรี 69 หมู่ 2 ถนนสุขุมวิท ตำบลบ้านสวน อำเภอเมือง จังหวัดชลบุรี 20000
ก่อนวันที่ 28 กุมภาพันธ์ 2568 ผู้ส่งกระดาษคำตอบจะได้รับวารสารฉบับต่อไปจำนวน 1 เล่ม





เฉลยคำถาม ฉบับที่ 2/2567

1. เรื่อง Image Quiz

ข้อที่ 1 Right basal ganglion

ข้อที่ 2 Malignant round cell neoplasm arranged in nests and lobules

ข้อที่ 3 Basal Ganglia Germinoma

ข้อที่ 4 International Society of Pediatric Oncology (SIOP) studies demonstrated diagnostic serum or CSF AFP levels of ≥ 25 ng/mL and/or HCG levels ≥ 50 IU/L