

เรียนจากภาพ

Image Quiz

1 Credit



IMAGE QUIZ

วรนาฏ รัตนากร พ.บ.*

เด็กชายไทยอายุ 3 ปี ภูมิลำเนา จ.ชลบุรี

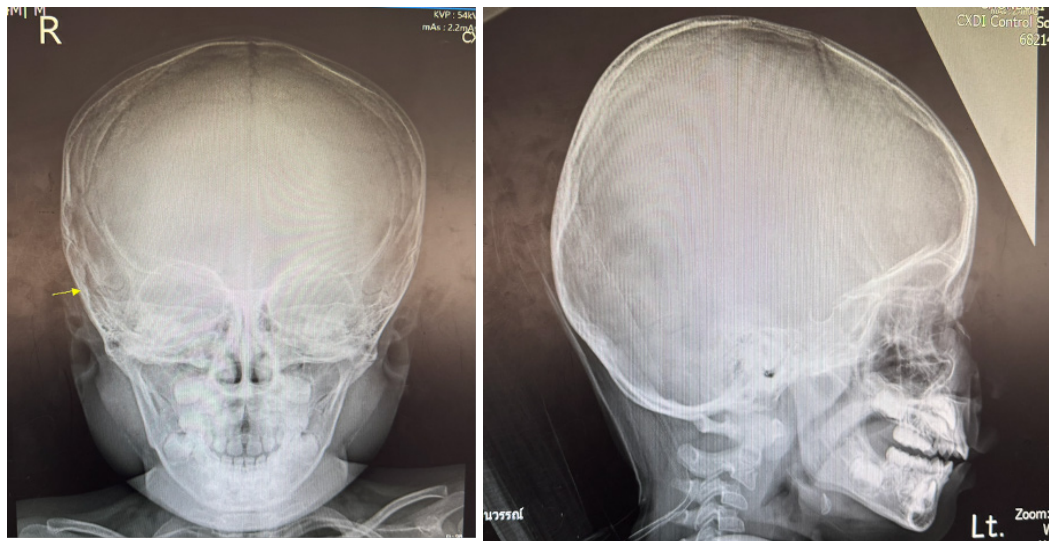
มาด้วยมีก้อนที่หลังหูขวามา 2 สัปดาห์

ตรวจร่างกาย พบ round mass 1.5 cm in diameter at the posterior auricular area, smooth surface, not tender, not movable

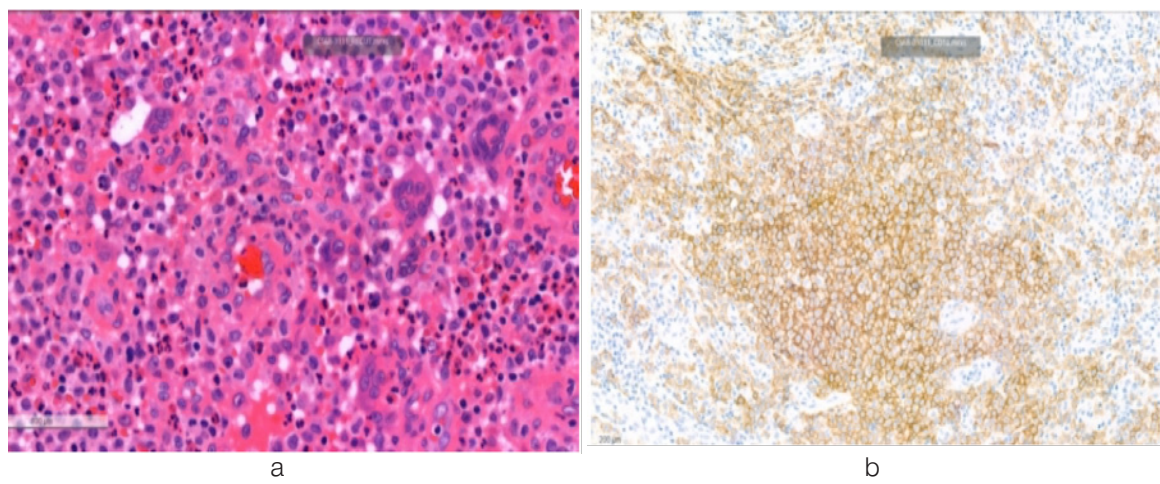
ผู้ป่วยได้รับการทำ mass excision

Intraoperative finding พบ soft consistency mass, 2 cm in diameter, skull defect beneath the mass

ผล Skull film เป็นดังภาพ



ผล pathology เป็นดังภาพ



a

b

กรุณาดูตอบในชุดกระดาษคำตอบท้ายเล่ม หากมีข้อสงสัยติดต่อสอบถามก่อน 31 ตุลาคม 2568 เฉลยคำตอบในวารสารโรงพยาบาลชลบุรี เล่ม 3/2568

1 Credit



QUIZ

คำถามสำหรับ IMAGE QUIZ

วนาภ รัตนกร พ.บ.

คำถามที่ 1 จงบรรยายสิ่งที่พบจาก Skull film

คำตอบ

คำถามที่ 2 จงให้การวินิจฉัย

คำตอบ

คำถามที่ 3 จงบอกการย้อมพิเศษที่ช่วยในการวินิจฉัย

คำตอบ



กระดาษคำตอบ ฉบับที่ 2/2568

ชื่อ น.พ./พ.ญ.นามสกุล.....อายุ.....ปี เลขที่ใบประกอบวิชาชีพ ว.....

ร.พ.รัฐบาล ร.พ.เอกชน คลินิก อื่น.....

ที่อยู่เลขที่.....ซอย.....ถนน.....ตำบล.....

อำเภอ.....จังหวัด.....รหัสไปรษณีย์.....

จงเติมข้อความลงในกระดาษคำตอบ

1. เรื่อง Image Quiz

คำถามที่ 1 จงบรรยายสิ่งที่พบจาก Skull film

คำตอบ.....

คำถามที่ 2 จงให้การวินิจฉัย

คำตอบ.....

คำถามที่ 3 จงบอกการย้อมพิเศษที่ช่วยในการวินิจฉัย

คำตอบ.....

โปรด!! ส่งกระดาษคำตอบของท่านมาที่

วารสารโรงพยาบาลชลบุรี 69 หมู่ 2 ถนนสุขุมวิท ตำบลบ้านสวน อำเภอเมือง จังหวัดชลบุรี 20000
ก่อนวันที่ 31 ตุลาคม 2568 ผู้ส่งกระดาษคำตอบจะได้รับวารสารฉบับต่อไปจำนวน 1 เล่ม





เฉลยคำถาม ฉบับที่ 1 / 2568

1. เรื่อง Image Quiz

ข้อที่ 1 จากผลชิ้นเนื้อพบ Tumor with palisading epithelium, wet keratin and stellate reticulum associated with surrounding gliosis and Rosenthal fibers.

วินิจฉัย Adamantinomatous craniopharyngioma, WHO grade 1

ข้อที่ 2 1. Growth failure 2. Delayed puberty 3. Diabetes insipidus

ข้อที่ 3 Gross total excision or subtotal resection followed by radiation therapy