

## เรียนจากภาพ

### Image Quiz

1 Credit



# IMAGE QUIZ

วราภรณ์ รัตนากร พ.บ.\*

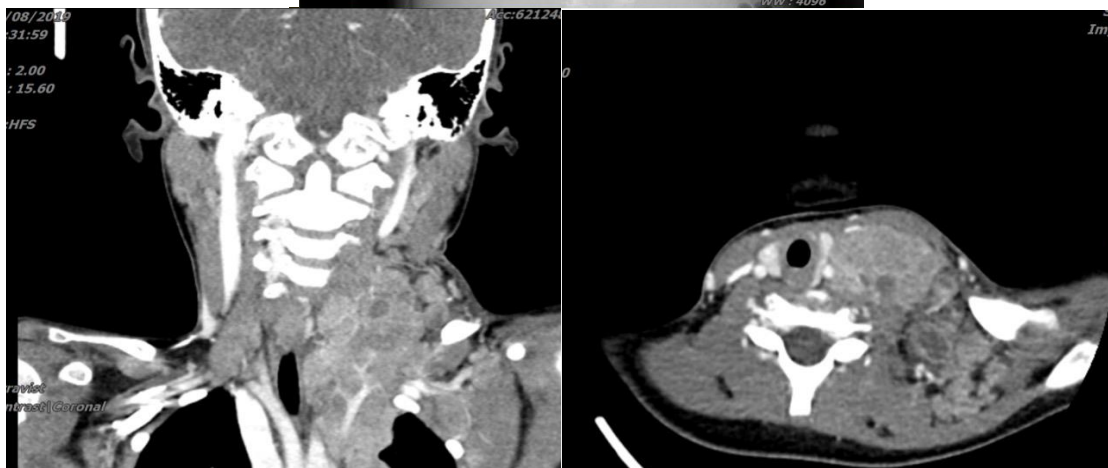
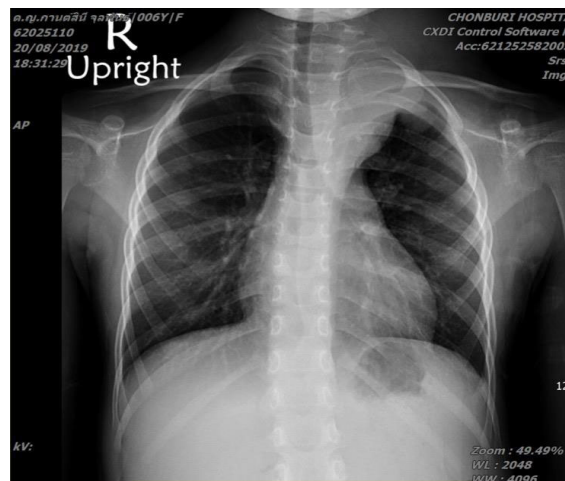
เด็กหญิงไทย อายุ 6 ปี มาด้วยมีก้อนที่คอด้านซ้าย 2 เดือนก่อนมาโรงพยาบาล  
2 เดือนก่อน มีก้อนที่คอด้านซ้ายหลายก้อน กดเจ็บ ไม่มีไข้  
1 เดือนก่อน ก้อนที่คอด้านซ้ายมีขนาดโตขึ้น หนังตาด้านซ้ายตก จึงมาโรงพยาบาล

PE: BT 36 C, RR 20/min, BP 104/60 mmHg

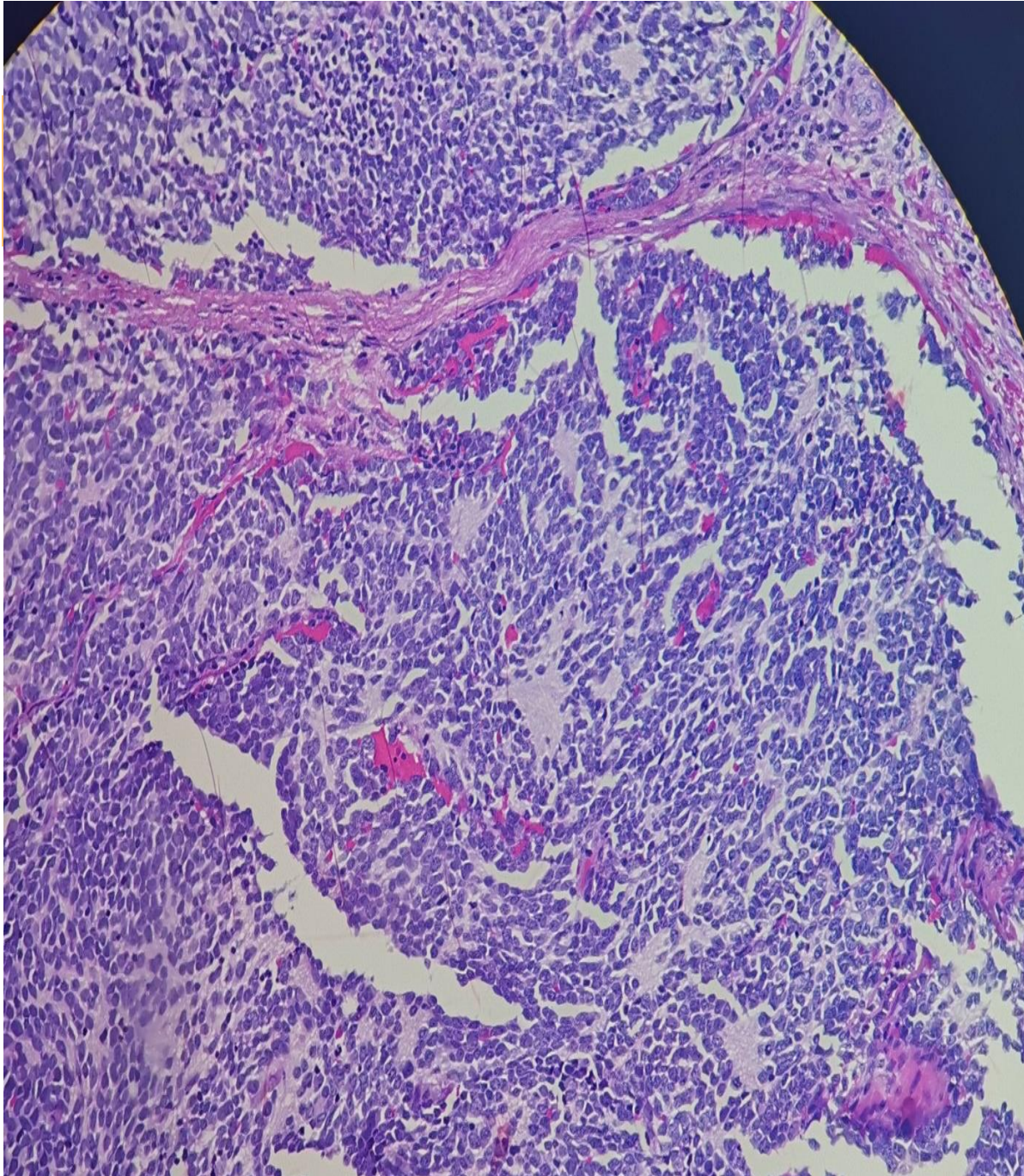
Constricted pupil of left eye, ptosis of left upper eyelid

Matted cervical lymph node 5x5 cm in size at left side of neck, hard consistency, smooth surface, mild tender

CXR and CT neck as shown :



Cervical lymph node as shown :



กรุณาตอบในชุดกระดาษคำตอบท้ายเล่ม หากมีข้อสงสัยติดต่อที่ 31 ตุลาคม 2562 เฉลยคำตอบใน วารสารโรงพยาบาลชลบุรี เล่ม 3/2562

1 Credit



## QUIZ

### คำถามสำหรับ IMAGE QUIZ วราภ รัตนากร พ.บ.

คำถามที่ 1 จงให้การวินิจฉัยภาวะของผู้ป่วย

คำตอบ

คำถามที่ 2 จงบรรยายความผิดปกติที่พบใน lymph node biopsy

คำตอบ

คำถามที่ 3 จงบอกการวินิจฉัยโรค

คำตอบ





## กระดาษคำตอบ ฉบับที่ 3/2562

ชื่อ น.พ./พ.ญ. ....นามสกุล.....อายุ.....ปี เลขที่ใบประกอบวิชาชีพ ว.....

ร.พ.รัฐบาล  ร.พ.เอกชน  คลินิก  อื่น.....

ที่อยู่เลขที่.....ซอย.....ถนน.....ตำบล.....

อำเภอ.....จังหวัด.....รหัสไปรษณีย์.....

จงเติมข้อความลงในกระดาษคำตอบ

### 1. เรื่อง Image Quiz

คำถามที่ 1 จงให้การวินิจฉัยภาวะของผู้ป่วย

คำตอบ.....

คำถามที่ 2 จงบรรยายความผิดปกติที่พบใน lymph node biopsy

คำตอบ.....

คำถามที่ 3 จงบอกการวินิจฉัยโรค

คำตอบ.....

**โปรด!! ส่งกระดาษคำตอบของท่านมาที่**

วารสารโรงพยาบาลชลบุรี 69 หมู่ 2 ถนนสุขุมวิท ตำบลบ้านสวน อำเภอเมือง จังหวัดชลบุรี 20000  
ก่อนวันที่ 29 กุมภาพันธ์ 2563 ผู้ส่งกระดาษคำตอบจะได้รับวารสารฉบับต่อไปจำนวน 1 เล่ม





## เฉลยคำถาม ฉบับที่ 2/2562

### 1. เรื่อง Image Quiz

ข้อที่ 1 **Paget cells** are large cells with clear cytoplasm (clear halo) and eccentric, hyperchromic nuclei found throughout the epidermis

ข้อที่ 2 Paget disease of the breast

ข้อที่ 3 Ductal carcinoma in situ or invasive breast cancer

ข้อที่ 4 Total mastectomy with sentinel lymph node biopsy

ข้อที่ 5 5-year relative survival was 82.6 percent