



1 Credit

IMAGE QUIZ

สิทธิชัย ดันติภาสวดีน ทบ.*, ภัทริรา ดันติภาสวดีน ทบ.**

ผู้ป่วยเด็กหญิงไทย อายุ 1 ปี 6 เดือน

CC : ขากรรไกรล่างด้านขวาโตมา 2 เดือน

PI : 2 เดือนก่อนมาโรงพยาบาล พบก้อนโตบริเวณมุมขากรรไกรล่างด้านขวาวอมไปจนถึงหลังใบหู ไปพบแพทย์ที่โรงพยาบาลอำเภอแห่งหนึ่งในจังหวัด แพทย์สงสัยต่อมน้ำลายอักเสบ ได้รับยาปฏิชีวนะมาทาน 1 สัปดาห์ แพทย์นัดมาติดตามอาการพบว่าอาการไม่ดีขึ้น จึงเปลี่ยนยาปฏิชีวนะตัวใหม่ แต่อาการก็ยังไม่ดีขึ้น จึงส่งต่อมาโรงพยาบาลชลบุรี

PH : เป็นบุตรคนแรก, term 39 weeks c/s due to elective BW 3,500 g

พัฒนาการปกติจนถึงอายุ 1 ปี 2 เดือน

มารดาปฏิเสธเรื่องโรคประจำตัวใด ๆ ของผู้ป่วย

ได้รับการฉีดวัคซีนครบตามกำหนด

GA : A female child, alert, facial asymmetry; the right side of face was bigger than the left side.

V/S : BT 36.4 c, PR 142/min, RR 36/min, BP 128/65 mmHg

BW 10.6 kg, Height 81 cm.

HEENT : Marked expansion at right angle of mandible up to ear lobe and postauricular area

Presented bucco-lingual expansion extended from right body of mandible involved angle of mandible and ramus, bony hard inconsistency

No reddish skin coverage

No acute pain

Tender and paresthesia could not proper evaluation

Completed deciduous teeth eruption, no dental caries and good oral hygiene

Heart : normal S1S2, no murmur, capillary refill < 2 sec, pulse full

Lung : good air entry, clear, no adventitious sound

Abdomen : no distension

Neuro : E4M6V5 pupil 2 mm RTL

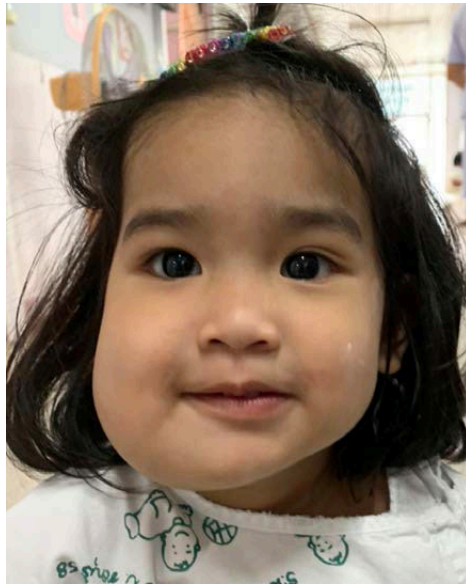Motor power grade V

Investigation

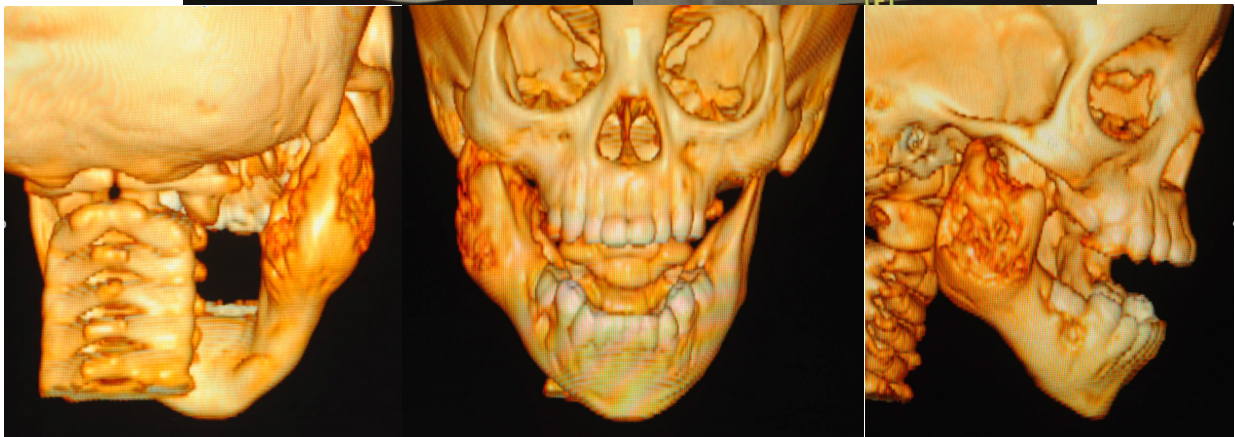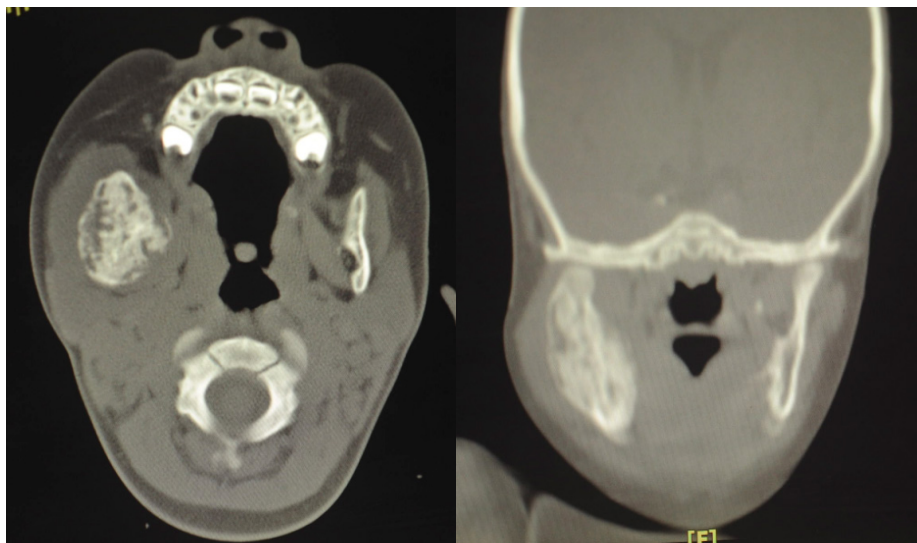
CBC : Hb 10.3 mg/dL, Hct 31.3%, WBC 12,250/mm³, PMN 38.6%, Lymphocyte 55.1%,

Platelet 455,000/mm³

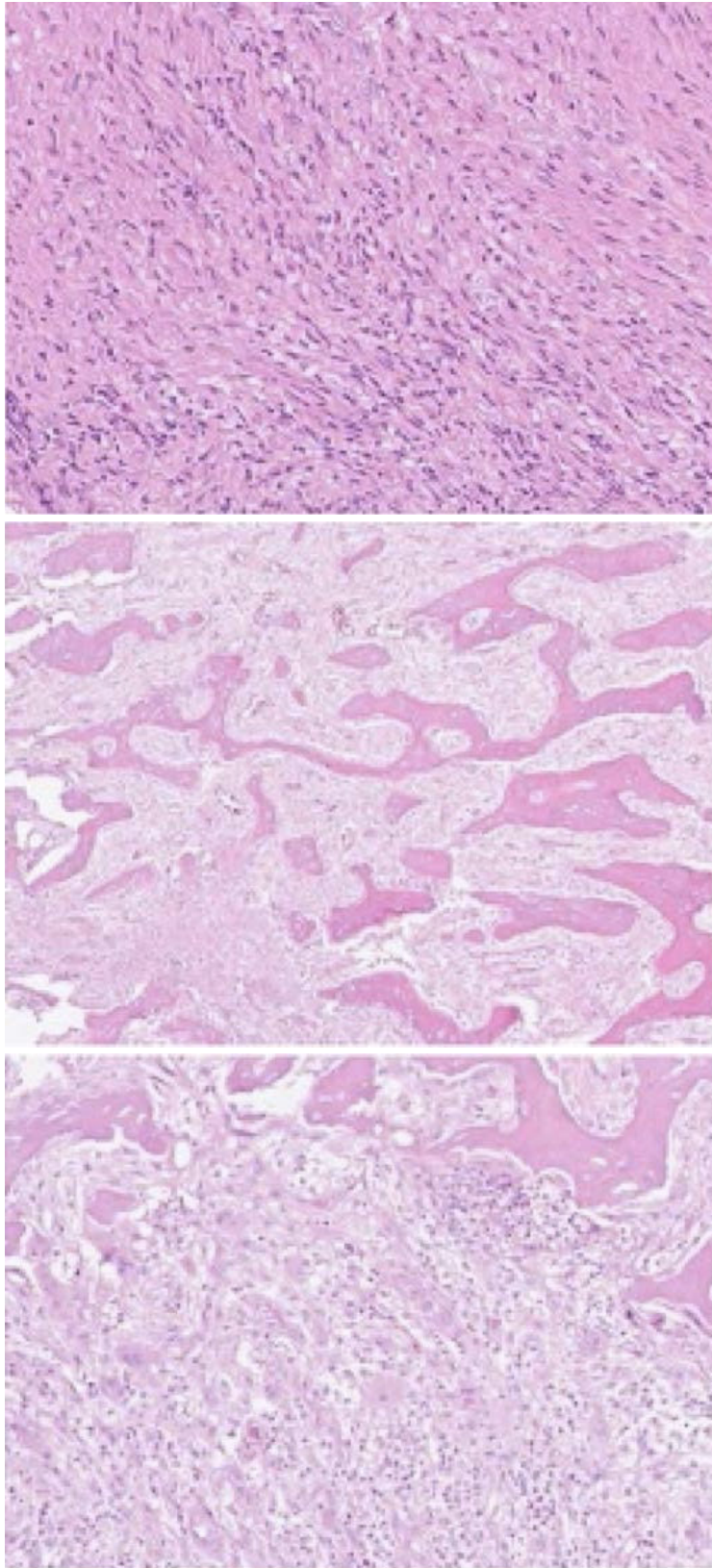
Clinical picture



Computer scan



Surgical pathological section:



Tissue culture พบ rare Enterococcus faecalis

1 Credit



QUIZ

คำถามสำหรับ IMAGE QUIZ


สิทธิชัย ต้นติภาสวสิน นว., ภกัรรา ต้นติภาสวสิน นว.

คำถามที่ 1 จงให้การวินิจฉัยแยกโรค

คำตอบ

คำถามที่ 2 ท่านจะให้การดูแลรักษาอย่างไร

คำตอบ



กระดาษคำตอบ ฉบับที่ 1 / 2563

ชื่อ น.พ./พ.ญ.นามสกุล.....อายุ.....ปี เลขที่ใบประกอบวิชาชีพ ว.....

ร.พ.รัฐบาล ร.พ.เอกชน คลินิก อื่น.....

ที่อยู่เลขที่.....ซอย.....ถนน.....ตำบล.....

อำเภอ.....จังหวัด.....รหัสไปรษณีย์.....

จงเติมข้อความลงในกระดาษคำตอบ

1. เรื่อง Image Quiz

คำถามที่ 1 จงให้การวินิจฉัยแยกโรค

คำตอบ.....

คำถามที่ 2 ท่านจะให้การดูแลรักษาอย่างไร

คำตอบ.....

โปรด!! ส่งกระดาษคำตอบของท่านมาที่

วารสารโรงพยาบาลชลบุรี 69 หมู่ 2 ถนนสุขุมวิท ตำบลบ้านสวน อำเภอเมือง จังหวัดชลบุรี 20000
ก่อนวันที่ 31 สิงหาคม 2563 ผู้ส่งกระดาษคำตอบมาจะได้รับวารสารฉบับต่อไปจำนวน 1 เล่ม



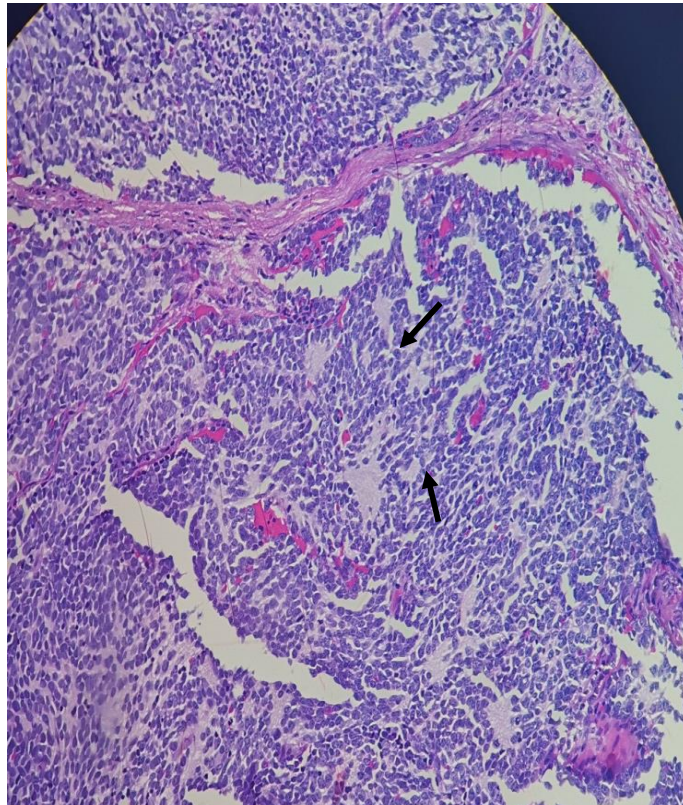


เฉลยคำถาม ฉบับที่ 3/2562

1. เรื่อง Image Quiz

ข้อที่ 1 Horner syndrome (ipsilateral ptosis (droopy eyelid), miosis (constricted pupil), and anhidrosis (lack of sweating) of the face)

ข้อที่ 2 Section shows neoplastic cells arranged in organoid and sheets with intervening “rosette-like” and neutrophil cores structures.



ข้อที่ 3 Neuroblastoma or ganglioneuroblastoma