

การรักษาคลองรากฟันกรามน้อยล่างซี่ที่หนึ่งและสองที่มีรากแขนง: รายงานผู้ป่วย 2 ราย

Root Canal Treatment of Mandibular First and Second Premolar with Bifurcated and Trifurcated Canal: A Report of 2 Cases

จิตรานูช คำทาวี, ท.บ., วท.ม.

Jittranut Kumtawee, D.D.S., M.Sc.

Abstract

The key factor in successful root canal treatment is cleaning the root canal complex, especially in the mandibular premolar, with various root canal morphology. Primarily, a single canal is found in the mandibular premolar, and only 2.7-3.8% may find more than one canal. These case reports consist of two patients of interest that show a method for identifying the location of the orifice, enlargement, shape of the root canal, and obturation of the canals. The mandibular first premolar with bifurcated canals and the mandibular second premolar with trifurcated canals were treated by conventional root canal treatment. They then were followed up at six months and one year, respectively. The results showed that those treated teeth were asymptomatic and received permanent restoration. The radiograph also showed a complete disappearance of the pathology around the root of the tooth.

Keyword: Root canal treatment, mandibular premolar with Bifurcated and Trifurcated canal

วันที่รับ (received) 29 กุมภาพันธ์ 2567

วันที่แก้ไขเสร็จ (revised) 30 เมษายน 2567

วันที่ตอบรับ (accepted) 5 พฤษภาคม 2567

Published online ahead of print 3 กรกฎาคม 2567

กลุ่มงานทันตกรรม โรงพยาบาลสรรคบุรี จังหวัดชัยนาท
Dental Department, Sankha-Buri Hospital, Chainat

Corresponding Author: จิตรานูช คำทาวี

กลุ่มงานทันตกรรม โรงพยาบาลสรรคบุรี จังหวัดชัยนาท

Email: Jittranutku@kkumail.com

doi: <https://doi.org/10.14456/r3medphj.2024.10>

บทคัดย่อ

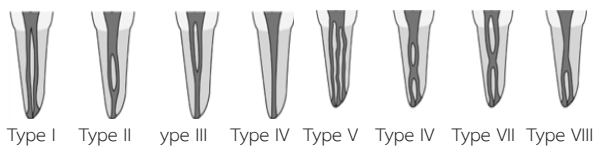
การค้นหาและทำความสะอาดภายในคลองรากฟันอย่างครบถ้วนเป็นปัจจัยสำคัญในการรักษาคลองรากฟันให้ประสบความสำเร็จ โดยเฉพาะในฟันกรามน้อยล่างที่มีความหลากหลายของลักษณะทางกายวิภาคโดยส่วนใหญ่มีพบ 1 คลองราก และมีเพียงร้อยละ 2.7-3.8 ที่อาจพบมากกว่า 1 คลองราก รายงานผู้ป่วยนี้ได้แสดงถึงขั้นตอนการรักษาคลองรากฟันกรามน้อยซี่ที่มีมากกว่า 1 คลองรากซึ่งพบได้น้อย อันจะเป็นแนวทางในการตรวจวินิจฉัยและรักษาเพื่อเพิ่มความสำเร็จและลดความล้มเหลวที่อาจเกิดขึ้นได้ รายงานผู้ป่วยนี้ประกอบด้วยผู้ป่วย 2 รายที่น่าสนใจ ที่แสดงขั้นตอนวิธีการระบุตำแหน่งของรูเปิดคลองรากฟัน การขยายคลองรากฟัน และการอุดคลองรากฟัน ในฟันกรามน้อยล่างซี่ที่หนึ่งที่มีจุดแยกคลองรากฟันสองคลองราก และฟันกรามน้อยล่างซี่ที่สองซึ่งมีจุดแยกคลองรากฟันสามคลองราก โดยทำการรักษาผ่านทางตัวฟันและติดตามผลการรักษาที่ 6 เดือน และ 1 ปี ตามลำดับ พบว่าฟันที่รักษาไม่มีอาการ ได้รับการบูรณะตัวฟันถาวร และมีการหายของพยาธิสภาพรอบรากฟันอย่างสมบูรณ์

คำสำคัญ: การรักษาคลองรากฟัน, ฟันกรามน้อยล่างที่มีรากแขนง

บทนำ

ความสำเร็จของการรักษาคลองรากฟัน ขึ้นกับประสิทธิภาพในการกำจัดเชื้อโรค เนื้อเยื่อในตายและเนื้อฟันที่มีการติดเชื้อ ตลอดจนการตกแต่งรูปร่างคลองรากฟันเพื่อรองรับวัสดุอุดคลองรากฟันได้แนบสนิทปิดบริเวณรูเปิดคลองรากฟัน ซึ่งต้องอาศัยความเข้าใจเรื่องลักษณะทางกายวิภาคและรูปร่างของคลองรากฟัน¹ ลักษณะทางกายวิภาคฟันที่แบ่งตามวิธีของเวอร์ตucci (Vertucci) 1984² ได้จำแนกคลองรากฟันออกเป็น 8 ลักษณะ (ดังแสดงในรูปที่ 1) คือ ชนิดที่ 1 (Type I) คลองรากฟัน 1 คลองราก (1) ชนิดที่ 2 (Type II) คลองรากฟัน 2 คลองรากแล้วรวมกันเปิดปลายรากฟัน 1 คลองราก (2-1)

ชนิดที่ 3 (Type III) คลองรากฟัน 1 คลองราก แยกเป็น 2 คลองรากแล้วรวมกันเปิดปลายรากฟัน 1 คลองราก (1-2-1) ชนิดที่ 4 (Type IV) คลองรากฟัน 2 คลองราก (2) ชนิดที่ 5 (Type V) คลองรากฟัน 1 คลองราก แล้วแยกเปิดปลายรากฟัน 2 คลองราก (1-2) ชนิดที่ 6 (Type VI) คลองรากฟัน 2 คลองราก รวมเป็น 1 คลองรากแล้วแยกเปิดปลายรากฟัน 2 คลองราก (2-1-2) ชนิดที่ 7 (Type VII) คลองรากฟัน 1 คลองราก แยกเป็น 2 คลองรากแล้วรวมกันเป็น 1 คลองรากแยกเปิดปลายรากฟัน 2 คลองราก (1-2-1-2) ชนิดที่ 8 (Type VIII) คลองรากฟัน 3 คลองราก (3)



รูปที่ 1 รูปร่างคลองรากฟัน จำแนกโดย Vertucci 1984

การรักษาคลองรากฟันฟันกรามน้อยล่างโดยส่วนใหญ่ มักพบความล้มเหลวจากการตรวจไม่พบลักษณะของจุดแยกคลองราก จากรายงานของเวอร์ตucci พบว่าอุบัติการณ์ของคลองรากฟันกรามน้อยล่างที่มีมากกว่า 1 คลองรากพบค่อนข้างต่ำโดยฟันกรามน้อยล่างซึ่งทั้งสองส่วนใหญ่มิ 1 คลองราก และมีเพียง 2.5% ที่มี 2 คลองราก ส่วน 3 คลองรากยังไม่พบนัก³ ส่วนจากการศึกษาในประชากรไทยของ นันทิยา ที่ศึกษาลักษณะกายวิภาคคลองรากฟันกรามน้อยของกลุ่มประชากรไทยพบว่า ฟันกรามน้อยล่างซึ่งที่หนึ่งพบลักษณะรากฟันแบบที่หนึ่งร้อยละ 61.64 และจากการศึกษา ของปิยะมาศ ในคนไทยเช่นกัน พบว่าฟันกรามน้อยล่างซึ่งที่ 1 มีคลองรากเดียวคิดเป็นร้อยละ 63.6 สองคลองรากร้อยละ 35 และสามคลองรากร้อยละ 1.4 ส่วนฟันกรามน้อยล่างซึ่งที่สอง มีคลองรากเดียวร้อยละ 100⁵ ดังแสดงในตารางที่ 1

ตารางที่ 1

ซี่ฟัน	ผู้ศึกษา	1 คลองราก (%)	≥ 2 คลองราก (%)
		Vertucci I	Vertucci II-VIII
ฟันกรามน้อยล่างซึ่งที่ 1	Vertucci	70	30
	Nantiya	56	44
	Piyamas	63.6	36.4
ฟันกรามน้อยล่างซึ่งที่ 2	Vertucci	97.5	2.5
	Nantiya	76	24
	Piyamas	100	0

ความซับซ้อนของระบบคลองรากฟันกรามน้อยล่างซึ่งที่หนึ่งมากกว่าหนึ่งคลองรากและมีลักษณะเป็นรากแขนงรูเปิดคลองรากฟันต่ำ ทำให้การหาตำแหน่งรูเปิดคลองรากฟันและการใส่เครื่องมือเพื่อรักษาคลองรากฟันทำได้ยาก การใช้เครื่องมือที่มี

กำลังขยาย เช่น แว่นขยาย (Loupes) และกล้องจุลทรรศน์ (Microscopes) ในการทำงานจะช่วยให้ทันตแพทย์สามารถตรวจมองเห็นและระบุตำแหน่งรูเปิดคลองรากฟันได้ชัดเจนขึ้น ร่วมกับการใช้ K-file เบอร์ 10 ที่ตัดปลายโค้งเล็กน้อย เพื่อง่ายต่อการสำรวจรูเปิดคลองรากฟัน^{6,7} ขั้นตอนในการทำความสะอาดคลองรากฟันที่มีความซับซ้อน ถูกแนะนำให้ใช้เครื่องขยายคลองรากฟันและล้างคลองรากฟันด้วยน้ำยาไฮโปคลอไรต์ (Sodium hypochlorite) ร่วมกับการใช้เครื่องมือช่วยในการทำความสะดวก^{8, 9, 10} ด้วยวิธีพาสซีฟอัลตราโซนิก (Passive Ultrasonic Irrigation) ที่ใช้อัลตราโซนิกไฟล์ (Ultrasonic file) ขนาดเบอร์ 15 ต่อกับเครื่องอัลตราโซนิก ใส่ไปในคลองรากฟันโดยไม่ให้ไฟล์สัมผัสกับผนังคลองรากฟันมีกลไกทำความสะอาด โดยการเกิดกระแสไหลวนเป็นรูปวงรีรอบๆไฟล์ (Acoustic streaming) และการเกิดฟองอากาศจากการสั่น (Cavitation) ซึ่งจะช่วยกำจัดเศษสิ่งสกปรก, ไบโอฟิล์ม (Biofilm) และแบคทีเรียได้ดี¹¹ ส่วนการอุดคลองรากฟันในฟันที่มีรูเปิดคลองรากฟันอยู่ลึกและใกล้กันมากให้ตีควรวัดด้วยวิธีเลเทอร์อลคอนเดนเซชัน (Lateral condensation) ในส่วนปลายรากพร้อมกับเทคนิคเวอร์ติคัลคอนเดนเซชัน (Vertical condensation) ในส่วนของโพรงตัวฟัน¹²

วัตถุประสงค์ของรายงานผู้ป่วยฉบับนี้เพื่อนำเสนอวิธีการรักษาคลองรากฟันในฟันกรามน้อยล่างซึ่งที่หนึ่งและสองซึ่งมีรากแขนงตั้งแต่ห้าตำแหน่งคลองรากฟัน การเตรียมคลองรากฟัน วิธีการอุดแห้งอุดหลัก และเทคนิคการอุดคลองรากฟันกรามน้อยล่างซึ่งที่หนึ่งซึ่งมีจุดแยกคลองรากฟันเพื่อลดโอกาสเกิดความล้มเหลวหลังการรักษาได้

รายงานผู้ป่วยรายที่ 1

ข้อมูลทั่วไปและอาการสำคัญ ผู้ป่วยชายไทยอายุ 68 ปี ถูกส่งตัวเพื่อรักษาคลองรากฟันกรามน้อยล่างซ้ายซึ่งที่หนึ่งเนื่องจากฟันซี่นี้มีประวัติฟันสึก (Abrasion) ขนาดใหญ่ใกล้ทะลุโพรงประสาทฟัน

ประวัติทางการแพทย์ ผู้ป่วยปฏิเสธการมีโรคประจำตัว และปฏิเสธการแพ้ยา

การประเมินทางคลินิก และกระบวนการวินิจฉัย การตรวจภายนอกช่องปากพบว่าปกติ

การตรวจภายในช่องปาก ฟันซี่ 33 ฟันสึกด้านบดเคี้ยว คล้ำเคาะไม่เจ็บ ตอบสนองต่อการทดสอบด้วยกระแสไฟฟ้าไม่พบร่องลึกปริทันต์ และมีลักษณะเนื้อเยื่ออ่อนปกติ ฟันซี่ 34 ด้านบดเคี้ยวมีการสึกของฟันสาเหตุจากการบดเคี้ยวจนเกือบทะลุโพรงประสาทฟัน ส่วนด้านแก้มมีวัสดุอุดเรซินคอมโพสิตแนบสนิทดี ไม่ตอบสนองต่อการทดสอบด้วยกระแสไฟฟ้า (Electric pulp test) เคาะเจ็บ คล้ำไม่เจ็บ ไม่พบร่องลึกปริทันต์ จากการสำรวจด้วยเครื่องมือหยั่งร่องปริทันต์ (รูปที่ 2) ฟันซี่ 35

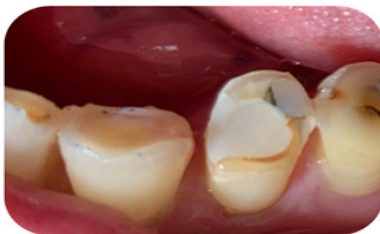มีคอฟันสึกและด้านบดเคี้ยวมีฟันสึกเหตุบดเคี้ยว ด้านไกลกลาง มีวัสดุอุด อมัลกัม คล้ำเคาะไม่เจ็บ ตอบสนองต่อการทดสอบ

ด้วยกระแสไฟฟ้า ไม่พบร่องลึกปริทันต์ และมีลักษณะเนื้อเยื่ออ่อนปกติ

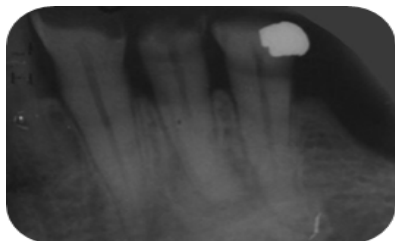
ตารางที่ 2 การทดสอบต่างๆ

การทดสอบ	ฟันซี่ 33	ฟันซี่ 34	ฟันซี่ 35
การทดสอบด้วยไฟฟ้า	ตอบสนอง	ไม่ตอบสนอง	ตอบสนอง
การทดสอบด้วยความเย็น	ตอบสนองปกติ	ไม่ตอบสนอง	ตอบสนองปกติ
การเคาะ	ปกติ	เจ็บ	ปกติ
การคลำ	ปกติ	ปกติ	ปกติ
ระดับความโยก	ปกติ	ปกติ	ปกติ
ร่องลึกปริทันต์	ปกติ	ปกติ	ปกติ

จากการตรวจทางภาพรังสี พบฟันซี่ 34 มีเงาโปร่งรังสีบริเวณโพรงฟันและคลองรากฟันเพียงสองในสามของรากฟันส่วนบน หลังจากนั้นมีการหายไปของคลองราก ซึ่งเป็นรากฟันมีลักษณะฟาสเบรก (Fast break) คือมีการเปลี่ยนแปลงขนาดของคลองรากฟันแบบเฉียบพลันในภาพถ่ายภาพรังสีบริเวณคลองรากฟันส่วนกลางและปลายที่แคบลงจนเห็นได้ไม่ชัด จึงตั้งข้อสังเกตว่าฟันซี่นี้มีโอกาสพบมีมากกว่า 1 คลองราก พบเงาที่บั้งสีของวัสดุอุดเรซินคอมโพสิตทางด้านแก้มซ้อนทับคอฟัน และมีการหายไปของผิวกระดูกเข้าฟัน (Lamina dura) และ ช่องเอ็นยึดปริทันต์ (Peri-odontal ligament space) บริเวณปลายรากฟันพบเงาโปร่งรังสีขอบเขตไม่ชัดเจนนขนาด 9x9 mm² ไม่พบเงาขาวล้อมรอบ (รูปที่ 3)



รูปที่ 2 ภาพก่อนการรักษา



รูปที่ 3 ภาพรังสีก่อนการรักษา (initial film)

ผลการวินิจฉัยก่อนการรักษา

การตรวจทางคลินิก การทดสอบต่างๆ และภาพรังสี ให้การวินิจฉัยทางเอ็นโดดอนติกของฟันซี่ 34 เป็น Pulp necrosis with symptomatic irreversible pulpitis

แผนการรักษา

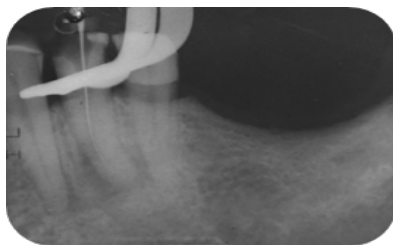
วางแผนการรักษาคลองรากฟันเนื่องจาก ฟันซี่นี้มีการติดเชื้อ

และมีรอยโรคปลายรากฟัน และพิจารณาบูรณะภายหลังการรักษาคลองรากฟันด้วยเดือยฟันและครอบฟัน ทางเลือกในการรักษา ได้แก่ การถอนฟัน ภายหลังจากอธิบายแผนการรักษา ทางเลือกในการรักษา ขั้นตอน ระยะเวลาและ การพยากรณ์โรคแก่ผู้ป่วย ผู้ป่วยตัดสินใจรับการรักษาคลองรากฟันตามรายละเอียดข้างต้น

ขั้นตอนการรักษา

การรักษาครั้งที่ 1

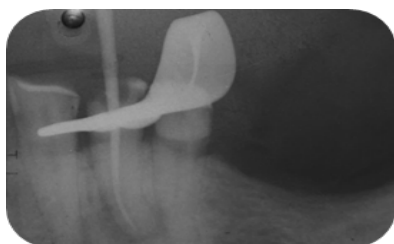ใส่แผ่นยางกั้นน้ำลาย ทำความสะอาดแผ่นยางกั้นน้ำลายด้วยสารละลายทิงเจอร์ไอโอดีน และ 70% แอลกอฮอล์ กรอบเปิดกรอทางเข้าสู่คลองรากฟัน (Open Access) จากการดูด้วยตาเปล่าพบ 1 รูเปิดคลองรากฟัน (Orifice) จึงขยายคลองรากส่วนต้นด้วยหัวเกทส์กลินเดน (Gate Glidden drill) ขนาด 4 3 2 และยังสามารถมองเห็นได้เพียงรูเดียวด้วยตาเปล่า หลังจากนั้นสำรวจคลองรากฟันด้วยเคไฟล์เบอร์ 10 เครื่องมือยังคงใส่ไฟล์ได้เพียง 1 ตัว ไม่สามารถหาและใส่เครื่องมือหาอีกคลองรากได้ตามที่ตั้งข้อสังเกต จึงตัดสินใจขยายคลองรากฟันต่อเพียงคลองรากที่ใส่เครื่องมือได้ โดยใช้เคไฟล์เบอร์ 15 ค่อยๆใส่เครื่องมือลงไปถึงปลายราก (Full negotiation) โดยใช้เทคนิคการหมุนเครื่องมือแบบไป-กลับ (Watch winding) ร่วมกับการใช้อุปกรณ์หยังปลายราก (Apex locator) โดยจากภาพถ่ายรังสีพบว่าเครื่องมือลงได้สุดปลายรากฟันแต่ค่อนข้างตันไปทางด้านแก้มไม่ได้ยุ่งกลางราก (รูปที่ 4) จึงสันนิษฐานว่าอาจมีอีกคลองรากค่อนข้างด้านลิ้น แต่ไม่สามารถใส่เครื่องมือหาทางเข้าสู่คลองรากฟันอีกซี่ได้ จึงได้ขยายคลองรากฟันเดิมต่อด้วยเครื่องขยายคลองราก ร่วมกับโรตารีไฟล์โปรเทเปอร์โกลด์ (Protaper Gold sx s1 s2 F1 F2) ที่ความยาวราก 18 มิลลิเมตร ณ จุดอ้างอิงที่ปุ่มฟันด้านแก้ม ล้างคลองรากฟันด้วยน้ำยาไฮโปคลอไรต์ (NaOCl) ความเข้มข้นร้อยละ 2.5 ซับแห้ง ใส่แคลเซียมไฮดรอกไซด์สำเร็จรูป (CaOH₂ ; UltraCal™ XS) อุดชั่วคราวด้วยเควิท (Cavit) และไออาร์เอ็ม (IRM) ตรวจสอบการสบฟัน



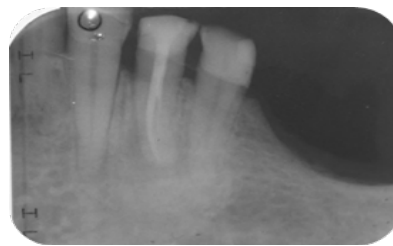
รูปที่ 4 ภาพรังสีหาความยาวรากฟันด้านแก้ม (LT film : Buccal canal)

การรักษาครั้งที่ 2

การรักษาครั้งที่สองพบวัสดุอุดชั่วคราวอยู่ในสภาพดี แนบสนิท ผู้ป่วยไม่มีอาการ เคาะคลำปกติ ซับคลองรากแห้งดี ลองแท่งอุดกัตตาเปอร์ชา (Gutta percha) ขนาด F2 คลองรากฟันไม่อยู่แนวกลาง (รูปที่ 5) แต่ไม่สามารถหารูเปิดคลองรากอีกคลองราก พิจารณาอุดคลองรากฟัน ล้างคลองรากด้วยโซเดียมไฮโปคลอไรต์ ความเข้มข้นร้อยละ 2.5 ตามด้วยสารละลายอีดีทีเอความเข้มข้นร้อยละ 17 (EDTA/Ethylene-diaminetetraacetic acid) และโซเดียมไฮโปคลอไรต์ความเข้มข้นร้อยละ 2.5 อีกครั้งร่วมกับการล้างด้วยวิธีพาสซีฟอัลตราโซนิกโดยใช้หัวเออร์ริเซฟ (IrriSafeR) ขนาดเส้นผ่านศูนย์กลาง 0.20 มิลลิเมตร ปรับความยาวทำงานที่ 16 มิลลิเมตร จากจุดอ้างอิง ปรับความแรงของเครื่องอัลตราโซนิกที่ระดับ 6 ใสในกระตุนในคลองรากฟันระหว่างล้างด้วยน้ำยาโซเดียมไฮโปคลอไรต์ความเข้มข้นร้อยละ 2.5 ปริมาณ 3 มิลลิลิตร 4 รอบ ใช้ระยะเวลาประมาณ 2 นาที จากนั้นอุดคลองรากฟันด้วยวิธีวิธีเลเทอ รอลคอนเดนเซชัน (Lateral condensation) ด้วยกัตตาเปอร์ชาพร้อมกับเอเอชพลัสซีลเลอร์ (AH plus sealer) จนมั่นใจว่าแน่นเต็มคลองรากตีรองพื้นด้วยกลาสไอโอโนเมอร์ซีเมนต์ (Glass ionomer cement; GI) และอุดปิดด้วยคอมโพสิต (Composite) ภายหลังอุดคลองรากฟันพบมีซิลเลอร์ที่ไหลแผ่ไปยังทางเปิดของอีกคลองรากบริเวณกลางคลองรากฟัน (Middle 1/3) (รูปที่ 6) แจ้งคนไข้เพื่อนัดมาหาทางเปิดเข้าสู่อีกคลองรากในครั้งต่อไปพร้อมกับใช้เครื่องมือที่มีกำลังขยาย



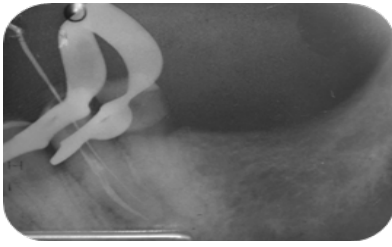
รูปที่ 5 ภาพรังสีลองแท่งอุดกัตตาเปอร์ชากองรากฟันด้านแก้ม (Try main cone film : Buccal canal)



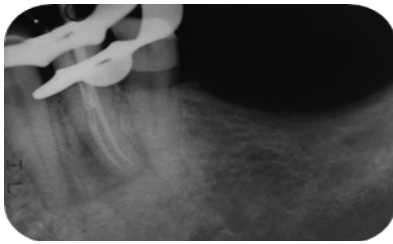
รูปที่ 6 ภาพรังสีระหว่างการรักษาพบซิลเลอร์ไหลไปคลองรากฟันด้านลิ้น (Lingual canal)

การรักษาครั้งที่ 3

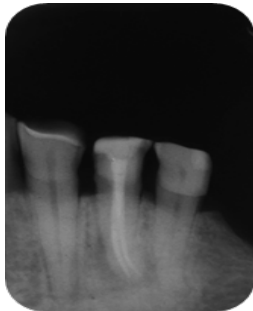การรักษาครั้งต่อมา ผู้ป่วยไม่มีอาการใดๆ วัสดุอุดชั่วคราวอยู่ในสภาพดี เคาะคลำไม่เจ็บ ทำการใส่ยาชา และใส่แผ่นยางกันน้ำลาย กรอวัสดุและรื้อกัตตาเปอร์ชาส่วนต้นร่วมกับขยายคลองรากฟันเพิ่มเติมด้วยหัวอัลตราโซนิก อีที 18 ดี (Ultrasonic tip ET 18D) เพื่อหาคลองรากฟันที่หายไป ใช้แวนกำลังขยาย 3.5 เท่า ในการสำรวจคลองรากฟันด้วยเคฟล์เบอร์ 10 ในบริเวณรอยแยกของแนวซิลเลอร์ที่ไหลไป จนสามารถมองเห็นและใส่เครื่องมือในในคลองรากด้านลิ้นได้ ใช้เครื่องมือ เคฟล์เบอร์ 15 ค่อยๆใส่เครื่องมือลงไปถึงปลายราก โดยใช้เทคนิคการหมุนเครื่องมือแบบไป-กลับ ร่วมกับการใช้อุปกรณ์หยั่งปลายราก และถ่ายภาพรังสี (รูปที่ 7) ที่ความยาวราก 17.5 มิลลิเมตร ณ จุดอ้างอิงที่ปุ่มฟันด้านลิ้น ขยายคลองรากฟันเดิมต่อด้วยเครื่องขยายคลองรากร่วมกับโรตารีไฟล์โปรเทเปอร์โกล sx s1 s2 F1 F2 ล้างคลองรากด้วยโซเดียมไฮโปคลอไรต์ความเข้มข้นร้อยละ 2.5 ตามด้วยอีดีทีเอความเข้มข้นร้อยละ 17 และโซเดียมไฮโปคลอไรต์ความเข้มข้นร้อยละ 2.5 ร่วมกับการล้างด้วยวิธีพาสซีฟอัลตราโซนิก ตามด้วยน้ำเกลือและล้างต่อด้วยคลอร์เฮกซิดีนความเข้มข้นร้อยละ 2 (Chlorhexidine 2%) และลองแท่งอุดขนาด F2 ตรวจสอบด้วยภาพรังสี (รูปที่ 8) ซับคลองรากฟันจนแห้ง อุดคลองรากฟันด้วยกัตตาเปอร์ชาพร้อมกับเอเอชพลัสซีลเลอร์ โดยใช้วิธีไฮบริดเทคนิค (Hybrid technique) ระหว่าง เลเทอรอลคอนเดนเซชัน ให้เต็มแนบบริเวณ 4 มิลลิเมตร จากปลายรากร่วมกับเทคนิคเวอร์ติคัลคอนเดนเซชัน (Vertical condensation) นิด กัตตาเปอร์ชาขึ้นมาทีละ 2-3 มิลลิเมตร โดยกัตตาเปอร์ชาให้ไหลแผ่ด้วยปลั๊กเกอร์ (Pluggger) ขนาดต่างๆที่ได้ทำการลองไว้ จนระดับของกัตตาเปอร์ชาอยู่ต่ำกว่า CEJ ประมาณ 3 มิลลิเมตร ทำความสะอาดโพรงเนื้อเยื่อในด้วยสำลีชุบแอลกอฮอล์หมาดๆ รองพื้นด้วยกลาสไอโอโนเมอร์ซีเมนต์ และอุดปิดด้วยคอมโพสิต (รูปที่ 9) เช็กสูงเช็กซ้ำในช่วง 1 สัปดาห์ คนไข้ไม่มีอาการใดๆ และวางแผนที่จะนัดติดตามผลการรักษาในอีก 3 เดือนและ 6 เดือน ถัดไป



รูปที่ 7 ภาพรังสีหาความยาวรากฟันด้านลิ้น (LT film : Lingual canal)



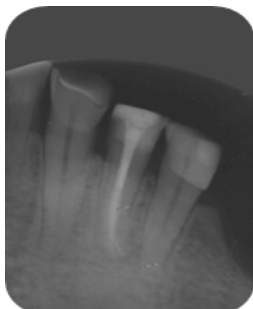
รูปที่ 8 ภาพรังสีลองแท่งออกกัตาเปอร์ซาคลองรากฟันด้านลิ้น (Try main cone film : Lingual canal)



รูปที่ 9 ภาพรังสีหลังการรักษา (Final film)

การรักษาครั้งที่ 4 (Recall Endodontic 3 month)

การรักษาครั้งต่อมา ผู้ป่วยไม่มีอาการใดๆ วัสดุอุดชั่วคราวอยู่ในสภาพดี เคาะและคลำไม่เจ็บ ไม่พบรอยโรคของคลองรากฟัน (รูปที่ 10) จึงเริ่มให้การรักษาเดียวฟันและทำครอบฟันต่อไป



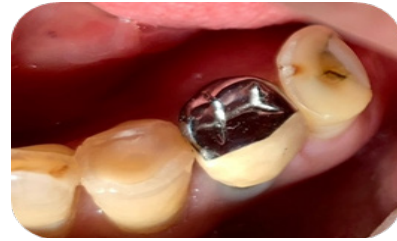รูปที่ 10 ภาพรังสีหลังการรักษาหลังรักษาคลองรากฟัน 3 เดือน

ตารางที่ 3 การทดสอบต่างๆ

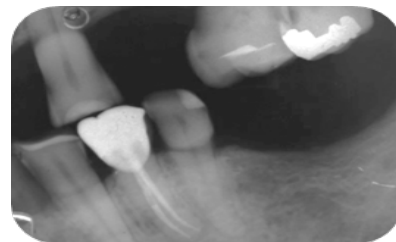
การทดสอบ	ฟันซี่ 34	ฟันซี่ 35	ฟันซี่ 36
การทดสอบด้วยไฟฟ้า	ตอบสนอง	ไม่ตอบสนอง	ตอบสนอง
การทดสอบด้วยความเย็น	ตอบสนองปกติ	ไม่ตอบสนอง	ตอบสนองปกติ
การเคาะ	ปกติ	เจ็บ	ปกติ

การรักษาครั้งที่ 5 (Recheck Crown and Recall Endodontic 6 month)

การรักษาครั้งต่อมา ผู้ป่วยไม่มีอาการใดๆ ผู้ป่วยให้ประวัติเคี้ยวใช้งานได้ดี ครอบฟันอยู่ในอยู่ในสภาพดี เคาะและคลำไม่เจ็บ (รูปที่ 11และ12)



รูปที่ 11 ภาพภายหลังการรูปที่ 11 ติดตามผลหลังใส่ครอบฟัน



รูปที่ 12 ภาพรังสีติดตามผลหลังใส่ครอบฟัน

รายงานผู้ป่วยรายที่ 2

ข้อมูลทั่วไปและอาการสำคัญผู้ป่วยชายไทยอายุ 45 ปี ถูกส่งต่อรักษาคลองรากฟันกรามน้อยล่างซี่ที่สอง เนื่องจากฟันซี่นี้มีประวัติฟันสึกคอฟันขนาดใหญ่ เคยได้รับการอุดฟัน หลังจากนั้นมีอาการปวดและมีรอยโรคปลายรากฟันจึงได้รับการบำบัดฉุกเฉิน ปัจจุบันไม่มีอาการใดๆ แต่ไม่สามารถรักษารากฟันจนเสร็จได้

ประวัติทางการแพทย์ผู้ป่วยมีปฏิสเรธการมีโรคประจำตัวและปฏิสเรธการแพ้ยา

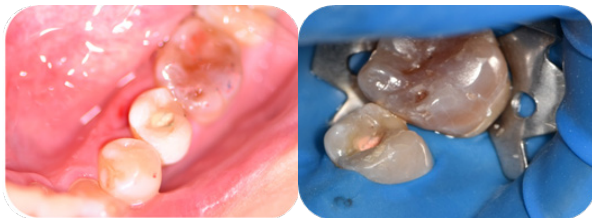
การประเมินทางคลินิก และกระบวนการวินิจฉัย

การตรวจภายนอกช่องปาก พบว่าปกติ **การตรวจภายในช่องปาก** จากการตรวจภายในช่องปาก ฟันซี่ 35 ไม่พบวัสดุอุดทางด้านบดเคี้ยวแต่มีการเผยผิของกัตาเปอร์ซาค ส่วนด้านแก้มมีวัสดุอุดเรซินคอมโพสิตแนบสนิทดี (รูปที่ 13) ฟันซี่ 35 ไม่ตอบสนองต่อการทดสอบด้วยกระแสไฟฟ้า เคาะเจ็บ คลำไม่เจ็บ พบร่องเหงือกลึกประมาณ 2-3 มิลลิเมตร โดยรอบ

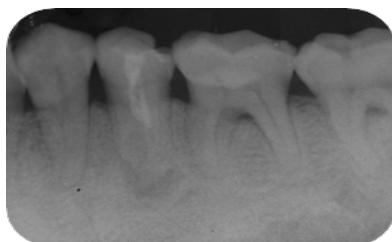ตารางที่ 3 การทดสอบต่างๆ (ต่อ)

การทดสอบ	ฟันซี่ 34	ฟันซี่ 35	ฟันซี่ 36
การคลำ	ปกติ	ปกติ	ปกติ
ระดับความโยก	ปกติ	ปกติ	ปกติ
ร่องลึกปริทันต์	ปกติ	ปกติ	ปกติ

จากการตรวจทางภาพรังสี พบฟันซี่ 35 มีเงาที่บรัสสีของ กัตตาเปอร์ซาบริเวณโพรงฟันและคลองรากฟัน พบเงาที่บรัสสีของวัสดุอุดเรซินคอมโพสิตทางด้านแก้มซ้อนทับคอฟัน ลักษณะของรากฟันมีลักษณะมากกว่าหนึ่งรากแต่มีลักษณะรากรวบ และมีการหายไปของผิวกระดูกเบ้าฟัน และ ช่องเอ็นยึดปริทันต์ (Periodontal ligament space) บริเวณปลายรากฟันพบเงาโปร่งรังสีขอบเขตไม่ชัดเจนขนาด 7x7 mm² ไม่พบเงาขาวล้อมรอบ ตั้งข้อสังเกตว่าฟันซี่นี้มีมากกว่า 1 คลองราก (รูปที่ 14)



รูปที่ 13 ภาพก่อนการรักษา



รูปที่ 14 ภาพรังสีก่อนการรักษา (Initial film)

ผลการวินิจฉัยก่อนการรักษา

การตรวจทางคลินิก การทดสอบต่างๆ และภาพรังสี ให้การวินิจฉัยทางเอ็นโดดอนติกส์ของฟันซี่ 35 เป็น Previously initiated therapy with symptomatic apical periodontitis **แผนการรักษา**

วางแผนการรักษาคลองรากฟันเนื่องจาก ฟันซี่นี้มีการติดเชื่อและมีรอยโรคปลายรากฟัน พิจารณาบูรณะภายหลังการรักษาคลองรากฟันด้วยคอมโพสิต ทางเลือกในการรักษา ได้แก่ การถอนฟัน ภายหลังจากอธิบายแผนการรักษา ทางเลือกในการรักษา ขั้นตอน ระยะเวลาและการพยากรณ์โรคแก่ผู้ป่วย ผู้ป่วยตัดสินใจรับการรักษาตามรายละเอียดข้างต้น

ขั้นตอนการรักษา

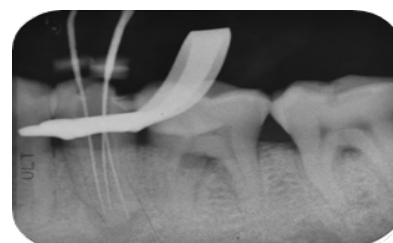การรักษาครั้งที่ 1

ใส่แผ่นยางกันน้ำลาย รื้อกัตตาเปอร์ซาออกด้วยหัว P5

จากการสำรวจด้วยตาเปล่าพบรูเปิดคลองรากฟัน 1 รู จึงขยายคลองรากส่วนต้นด้วยหัวเกทส์กลินเดน ขนาด 4, 3, 2 ตามลำดับ หลังจากสำรวจคลองรากฟันด้วยเคไฟล์เบอร์ 10 ใส่เครื่องมือได้ 3 ตัว ในคลองรากไกลกลางด้านแก้มและข้างลิ้นใช้เครื่องมือจากนั้นใช้เคไฟล์เบอร์ 15 ค่อยๆใส่เครื่องมือลงไปถึงปลายราก โดยใช้เทคนิคการหมุนเครื่องมือแบบไป-กลับร่วมกับการใช้อุปกรณ์หยั่งปลายราก และถ่ายภาพรังสี ภายหลัง เพียง 2 คลองราก โดยใส่เครื่องมือ สองตัวลงไปคลองรากเดียว แต่คือคลองรากด้านไกลกลางข้างแก้ม (DB) และคลองรากด้านใกล้ลิ้น (Li) ก่อนไปทางด้านใกล้กลาง จึงสันนิษฐานว่าน่าจะมีคลองรากด้านใกล้กลางข้างแก้ม (MB) ล้างคลองรากฟันด้วยน้ำยาล้างคลองรากฟันด้วยน้ำยาไฮโดรอกไซด์โปรคลอไรต์ความเข้มข้นร้อยละ 2.5 ซับแห้ง ใส่แคลเซียมไฮดรอกไซด์ อุดชั่วคราวด้วยเควิตและไออาร์เอ็ม ตรวจสอบการสบฟัน

การรักษาครั้งที่ 2

การรักษาครั้งนี้ทำภายใต้กล้องจุลทรรศน์พบลักษณะจุดแยกรากที่อยู่ต่ำลงไปทางด้านปลายรากฟัน ลองใส่เครื่องมือลงเฉพาะคลองรากด้านไกลกลางข้างแก้ม และคลองรากด้านใกล้ลิ้น จึงตัดสินใจใช้หัวอัลตราโซนิก อีที 18 ดี (Ultrasonic tip ET 18D) บริเวณคลองรากส่วนต้น เพื่อ ลดการติดของเครื่องมือส่วนบนและให้ใส่เครื่องมือลงได้ ในคลองรากด้านใกล้กลางข้างแก้ม ขยายคลองรากทั้ง 3 คลองรากที่พบด้วยเครื่องขยายคลองรากร่วมกับโรตารีไฟล์โปรเทเปอร์โรส sx s1 s2 F1 F2 F3 ซับแห้ง ใส่แคลเซียมไฮดรอกไซด์ อุดชั่วคราวด้วยเควิตและไออาร์เอ็ม ตรวจสอบการสบฟัน (รูปที่ 15)

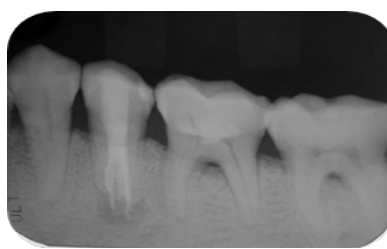


รูปที่ 15 ภาพรังสีหาความยาวรากฟัน (LT film)

การรักษาครั้งที่ 3

การรักษาครั้งต่อมา ผู้ป่วยไม่มีอาการใดๆ วัสดุอุดชั่วคราวอยู่ในสภาพดี เคาะและคลำไม่เจ็บ ล้างคลองรากด้วยไฮโดรอกไซด์โปรคลอไรต์ความเข้มข้นร้อยละ 2.5 ตามด้วยอีดีทีเอความ

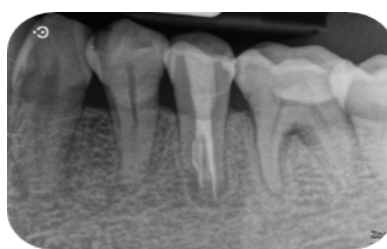เข้มข้นร้อยละ 17 และโซเดียมไฮโปคลอไรต์ความเข้มข้นร้อยละ 2.5 ร่วมกับการล้างด้วยวิธีพาสซีฟอัลตราโซนิค และลองแท่งอุดหลัก ภายใต้กล้องจุลทรรศน์โดยใช้แท่งอุดหลักตามลำดับเริ่มจากคลองรากฟันที่ใส่ยากง่ายตามลำดับ (DB, Li, MB) ตรวจสอบด้วยภาพรังสี (รูปที่ 16) ขับคลองรากฟันพบว่าคลองรากฟันแห้งดี อุดคลองรากฟันด้วยกัตาเปอร์ชา ร่วมกับเอชพลัสซิลเลอร์ โดยใช้วิธีไฮบริดเทคนิค ระหว่างเลเทอร์อลคอนเดนเซชันให้เต็มแน่นบริเวณ 4 มิลลิเมตร (รูปที่ 17) จากปลายรากร่วมกับ เทคนิคเวอร์ติคอนเดนเซชัน เชื้อกัตาเปอร์ชาขึ้นมาทีละ 2-3 มิลลิเมตร โดยกดอัดกัตาเปอร์ชาให้ไหลแผ่ด้วยปลั๊กเกอร์ขนาดต่างๆ จนระดับของกัตาเปอร์ชาอยู่ต่ำกว่า CEJ ประมาณ 3 มิลลิเมตร ทำความสะอาดโพรงเนื้อเยื่อในด้วยสำลีชุบแอลกอฮอล์หมาดๆ (รูปที่ 18) รองพื้นด้วยกลาสไอโอโนเมอร์ซีเมนต์ และอุดปิดด้วยคอมโพสิต (รูปที่ 18) เช็คสูงและนัดมาเช็คซ้ำในช่วง 1 สัปดาห์ คนไข้ไม่มีอาการใด และวางแผนที่จะนัดตรวจติดตามใน อีก 3 เดือน และ 6 เดือน และ 1 ปี ถัดไป



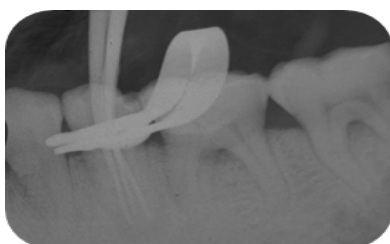
รูปที่ 19 ภาพรังสีหลังการรักษา (Final film)

การรักษาครั้งที่ 4 (Recall endodontic 6 month)

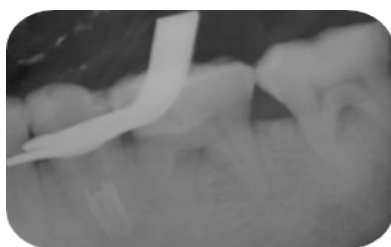
การรักษาครั้งต่อมา ผู้ป่วยไม่มีอาการใดๆ วัสดุอุดชั่วคราวอยู่ในสภาพดี เคาะและคลำไม่เจ็บ รอยโรครอบปลายรากฟันมีขนาดเล็กลง (รูปที่ 20)



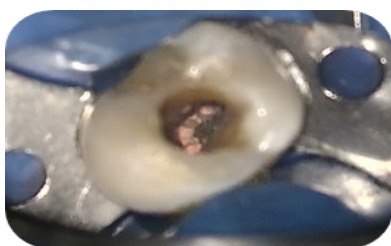
รูปที่ 20 ภาพรังสีหลังการรักษา (Final film)



รูปที่ 16 ภาพรังสีลองแท่งอุดกัตาเปอร์ชาคลองรากฟัน (Try main cone film)



รูปที่ 17 ภาพรังสีภายหลังจากอุดคลองรากปลายรากด้วยเทคนิคเลเทอร์อลคอนเดนเซชัน



รูปที่ 18 ภาพภายหลังการรักษา

วิจารณ์

จากรายงานผู้ป่วยสองราย ผู้ป่วยรายที่ 1 เป็นการรักษาคคลองรากฟันในฟันกรามน้อยซี่ล่างซี่หนึ่งที่มีลักษณะทางกายวิภาคคลองรากฟันเป็นเวอร์ตูลูซซี่ชนิดที่ 5 (มีคลองรากฟันส่วนต้นเพียง 1 คลองรากแล้วแยกออกเป็น 2 คลองราก) ส่วนผู้ป่วยรายที่ 2 เป็นฟันกรามน้อยซี่ล่างซี่ที่สองที่มีลักษณะทางกายวิภาคคลองรากฟันเป็นเวอร์ตูลูซซี่ชนิดที่ 8² (มีคลองรากฟัน 3 คลองราก โดยมีจุดแยกคลองรากฟันค่อนข้างต่ำ อีกทั้งยังมีลักษณะเป็นรูปตัวซี¹³) ซึ่งพบน้อยและมักเป็นสาเหตุให้มีคลองรากฟันที่ไม่ถูกทำความสะอาดจนเกิดเป็นความล้มเหลวของการรักษาคคลองรากฟัน¹⁴ จากรายงานผู้ป่วยสองรายนี้แสดงให้เห็นว่ากำลังขยายเป็นปัจจัยสำคัญอย่างหนึ่งที่ทำให้พบจุดแยกของคลองรากและสะดวกในการใส่เครื่องมือเพื่อเข้าไปขยายคลองรากฟัน เพราะโดยธรรมชาติตาของมนุษย์ จะสามารถมองเห็นเส้นสองเส้นแยกออกจากกันได้เมื่อเส้นสองเส้นอยู่ห่างกันอย่างน้อย 0.2 มิลลิเมตร ถ้าระยะห่างน้อยกว่านี้ตาของมนุษย์ จะมองเห็นรวมเป็นเส้นเดียว การใช้แว่นขยายรวมทั้งกล้องจุลทรรศน์ปฏิบัติการทางทันตกรรม จะช่วยลดระยะห่างดังกล่าวลงได้ถึง 0.006 มิลลิเมตร ซึ่งช่วยเพิ่มประสิทธิภาพ ในการมองเห็นให้กับตามนุษย์ได้¹⁵ อย่างไรก็ตามหากไม่เครื่องมือที่

มีกำลังขยาย หรือมีเครื่องมือที่มีกำลังขยายไม่เพียงพอจนสามารถเห็นจุดแยกคลองรากฟันได้ชัดเจน อาจใช้เทคนิคครอผายส่วนต้นของคลองรากฟัน แล้วใช้เคไฟล์เบอร์ 10 ดัดปลายเล็กน้อยใต้สำรวจตามผนังรากฟันเพื่อหาจุดเปิดคลองรากฟัน ร่วมกับการถ่ายภาพรังสีแบบเปลี่ยนมุมในแนวระนาบเพื่อระบุตำแหน่งคลองรากฟันที่พบและหาคลองรากที่ยังไม่พบได้¹⁶

การประเมินจากภาพรังสี ลักษณะที่สันนิษฐานได้ว่าฟันซี่ดังกล่าวมีจุดแยกของคลองราก สังเกตได้จากพบลักษณะการรังสีที่มีขอบเขตของคลองรากฟันไม่ชัดเจนอยู่นอกแนวปกติ หรือมีลักษณะเป็นฟาสเบรก (Fast break) คือมีการเปลี่ยนแปลงขนาดของคลองรากฟันแบบเฉียบพลันในภาพถ่ายรังสีบริเวณคลองรากฟันส่วนกลางและปลายที่แคบลงจนเห็นได้ไม่ชัด และระหว่างการรักษารากฟันการถ่ายภาพรังสีพบเครื่องมือไม่อยู่ที่กลางรากฟัน รวมถึงมีลักษณะยาที่ไหลไปยังคลองรากที่เหลือนรวมทั้งหลังการอุดคลองรากฟันแล้วมีเส้นสีขาวของซิลิโคนไหลไปยังอีกคลองราก ล้วนเป็นเครื่องยืนยันว่าฟันซี่ดังกล่าวมีจุดแยกของคลองราก^{2,16} ดังรายงานผู้ป่วยรายที่ 1 ในรายงานผู้ป่วยนี้

สำหรับผู้ป่วยรายที่ 1 ในคลองรากด้านลิ้นได้ถูกทำความสะอาดและล้างคลองรากฟันตลอดจนอุดคลองรากฟันจนเสร็จในครั้งเดียว เนื่องจากก่อนการรักษาครั้งนี้ไม่พบอาการปวดไม่บวม ไม่มีหนองปลายราก จากภาพถ่ายรังสีรอยโรคปลายรากขนาดเล็กลง โดยในขั้นตอนการขยายคลองรากฟันด้วยเครื่องมือโรตารีไฟล์โปรเทเปอร์โกล ที่สามารถตกแต่งคลองรากฟันให้มีรูปร่างและขนาดที่เหมาะสมร่วมกับการใช้ คลอร์เฮกซิดีน ความเข้มข้นร้อยละ 2 ล้างคลองรากฟันร่วมด้วยเพื่อดำเนินเชื้อแบบกว้างและออกฤทธิ์นาน ซึ่งประยุกต์ใช้เพื่อหวังผลเพิ่มความสำเร็จในการดำเนินเชื้อเพิ่มขึ้น และเพิ่มความสำเร็จเช่นเดียวกับการรักษารากฟันแบบครั้งเดียว¹⁷ ซึ่งแนวทางการรักษารากฟันเพียงครั้งเดียวจะไม่ทำในฟันที่มีการติดเชื้อลุกลามเข้าสู่ช่องพังทิบริเวณไบหน่า ฟันที่มีหนองปลายรากจำเป็นต้องเจาะระบายหนอง ฟันที่มีอาการปวดมาก คลองรากฟันซับซ้อนไม่แท้ ฟันที่มีปลายรากฟันอักเสบเฉียบพลันจากโรคปริทันต์ ฟันกรามที่มีเนื้อเยื่อประสาทฟันตายและมีเงาดำปลายรากฟันที่รักษารากฟันแล้วยังมีอาการปวด ฟันที่มีรูเปิดของหนอง (Sinus tract) โดยจากการศึกษาเปรียบเทียบประสิทธิภาพการรักษารากฟันแบบครั้งเดียวเสร็จกับการรักษาหลายครั้ง พบว่าการหายของรอยโรครอบปลายรากฟันไม่มีความแตกต่างกันอย่างมีนัยสำคัญ¹⁷

วิธีอุดคลองรากฟันด้วยไฮบริดเทคนิคที่ใช้ในผู้ป่วย 2 รายนี้เป็นวิธีที่ผสมผสานระหว่างการอุดด้วยวิธีเลเซอร์คอนเดนเซนซ์ในคลองรากฟันส่วนปลาย ร่วมกับเทคนิคเวอร์ติคอลคอนเดนเซนซ์ในส่วนของโพรงตัวฟัน ซึ่งเป็นเทคนิคการอุดคลองรากฟันที่มีโพรงคลองรากที่กว้างและลึกมีรูเปิดคลองรากฟัน

อยู่ใกล้กันมาก เนื่องจากการฟันที่มีรูเปิดแยกคลองรากฟันที่อยู่ใกล้กันและลึกการใส่กัตตาเปอร์ชาแห่งหลักพร้อมกันทั้งสองหรือสามคลองรากร่วมกับซิลิโคนจะป้องกันความผิดพลาดจากการใส่แยกกัน ดังนั้นจึงควรใส่กัตตาเปอร์ชาแห่งหลักพร้อมกันจากนั้นค่อยเติมกัตตาเปอร์ชาแห่งรองลงไปเป็นคลองรากที่เหลือ จนแน่นตีก่อนตัดกัตตาเปอร์ชาส่วนบนเหนือจุดแยกคลองราก จะทำให้การอุดคลองรากฟันส่วนปลายเป็นไปได้อย่างแน่นตึ จากนั้นจึงอุดส่วนโพรงฟันด้านบนเหนือรอยแยกด้วยเทคนิคเวอร์ติคอลคอนเดนเซนซ์ที่ฉีดกัตตาเปอร์ชาขึ้นมาทีละ 2-3 มิลลิเมตร โดยกดอัดกัตตาเปอร์ชาให้ไหลผ่านด้วยพลังเกอร์ขนาดต่างๆ จะทำให้เกิดความแน่นตึโดยตลอดทั้งบริเวณจุดแยกคลองรากและในโพรงฟันซึ่งหากอุดด้วยวิธีเลเซอร์คอนเดนเซนซ์เพียงวิธีเดียวอาจไม่สามารถทำได้เท่า¹² ส่วนการอุดคลองรากฟันโดยอุดด้วยเทคนิคซิงเกิลโคน (Single cone) ที่ใช้แท่งกัตตาเปอร์ชาหลักที่มีขนาดพอดีกับคลองรากฟันแต่ละคลองรากเพียงตัวเดียวร่วมกับใช้แคลเซียมซิลิเกตเบสซิลิโคน (Calcium silicate based sealer) ให้ไหลผ่านกระจายในคลองรากฟัน เป็นเทคนิคที่ง่ายและมีประสิทธิภาพในการปิดผนึกแนบกับคลองรากได้ดี โดยเฉพาะบริเวณที่แท่งกัตตาเปอร์ชาหลักมีขนาดที่เหมาะสมกับคลองรากแต่ละคลองราก¹⁸ อย่างไรก็ตามหากเป็นบริเวณโพรงคลองรากฟันที่กว้างดังกรณีรายงานผู้ป่วยทั้งสองรายนี้ เป็นบริเวณที่แท่งกัตตาเปอร์ชาหลักไม่ได้ขนาดพอดี แรงที่จะดันให้แคลเซียมซิลิเกตเบสซิลิโคนไหลผ่านเต็มจนเกิดความแนบสนิทไม่เกิดฟองอากาศ (Void) ในโพรงคลองรากทำได้ยากกว่า อาจต้องมีการเติมแท่งกัตตาเปอร์ชารอง (Accessory cone) เพิ่มเพื่อให้ซิลิโคนสามารถไหลผ่านได้ดีและลดฟองอากาศที่อาจเกิดขึ้นได้

การขยายคลองรากฟันควรเลือกใช้เครื่องมือที่เหมาะสมที่มีความยืดหยุ่นสูงและต้านทานการหักที่ดี เพราะจะช่วยให้การเข้าทำงานได้โดยไม่เกิดข้อผิดพลาด ได้รูปร่างคลองรากฟันที่ดี คุณสมบัติของคลองรากฟันเดิม สามารถการกำจัดเนื้อเยื่อการติดเชื้อ และเอื้อให้การอุดระบบคลองรากฟันเป็นไปได้อย่างมีประสิทธิภาพ สำหรับการรักษาผู้ป่วยสองรายนี้ได้เลือกใช้โรตารีไฟล์โปรเทเปอร์โกล เนื่องจากเป็นโรตารีไฟล์ที่ถูกพัฒนาคุณสมบัติของโลหะด้วยความร้อนให้มีความยืดหยุ่นสูง สามารถรักษารูปร่างเดิมของคลองรากได้ดีและสามารถดัดปลายเล็กน้อยให้โค้งงอไปตามแนวคลองรากที่แยกแขนงทำให้เพิ่มโอกาสใส่เครื่องมือเข้าสู่คลองรากฟันได้ง่ายขึ้น และเป็นไฟล์ที่ใช้ขยายแบบมัลติไฟล์ (Multiple file) ที่ค่อยๆ ไล่ขยายขนาดคลองรากฟัน ทำให้ลดโอกาสเกิดเป็นชั้นและลดโอกาสการหักของเครื่องมือได้¹⁹

ฟันที่ถูกรักษารากจะสูญเสียความแข็งแรงเนื่องจากสูญเสียเนื้อฟันบริเวณทางเข้าสู่คลองราก อย่างไรก็ตามการบูรณะฟันภายหลังรักษารากไม่จำเป็นต้องทำครอบฟัน

ในทุกกรณี โดยส่วนใหญ่ฟันที่มีการสูญเสียสันริมฟัน (Marginal ridge) ขนาดใหญ่ ความแข็งแรงของฟันจะลดลงมากที่สุด ดังนั้น ฟันที่สูญเสียสันริมสองด้านหรือเสียสันริมฟันขนาดใหญ่เพียง ด้านเดียว มักเป็นข้อบ่งชี้สำคัญที่พิจารณาบูรณะแบบคลุมปุ่มฟัน ในขณะที่หากเป็นฟันที่สูญเสียเนื้อฟันเฉพาะทางเปิดคลองราก การบูรณะเพียงการอุดเฉพาะทางเปิดคลองรากฟันอย่างเดียวก็ เพียงพอ²⁰ จากรายงานผู้ป่วยรายที่ 1 แม้ผู้ป่วยจะไม่มีการสูญเสีย สันริมฟัน แต่จากการตรวจ พบว่าการสูญเสียเนื้อฟันจากเหตุ สึกคอฟันขนาดใหญ่ร่วมกับเสียเนื้อฟันเพิ่มหลังรักษาคลอง รากฟัน การบูรณะขั้นสุดท้ายจึงพิจารณาบูรณะเป็นเดือยและ ครอบฟันเพื่อเพิ่มความแข็งแรงลดการแตกหักบริเวณคอฟัน ในขณะที่ผู้ป่วยรายที่ 2 มีการสูญเสียเนื้อฟันจากการรักษา รากฟันและและรอยสึกบริเวณคอฟันเป็นเพียงรอยสึกเล็กๆจึง บูรณะขั้นสุดท้ายเป็นการอุดฟันเท่านั้น

สรุป

ความสำเร็จของการรักษาคคลองรากฟันกรามน้อยล่างที่มีความ ซับซ้อนของระบบคลองรากในรายงานผู้ป่วยสองรายนี้ แสดงให้เห็นว่าการประเมินภาพถ่ายรังสีก่อนการรักษา ประกอบกับการมีความรู้ทางกายวิภาคของระบบคลองราก การใช้เครื่องมือที่มีกำลังขยายที่ช่วยให้การเข้าทำงานได้ครบ ทุกคลองราก รวมถึงการทำความสะดวกคลองรากฟัน และ ล้างคลองรากฟันด้วยวิธีพาสซีฟอัลตราโซนิกที่สามารถกำจัด เนื้อเยื่อการติดเชื้อ และเอื้อให้การอุดระบบคลองรากฟันเป็น ไปได้อย่างมีประสิทธิภาพ ตลอดจนการบูรณะหลังการรักษา คลองรากฟันให้ดีที่สุด ล้วนเป็นปัจจัยแห่งความสำเร็จ

เอกสารอ้างอิง

- Weine FS. Endodontic Therapy 6th ed. St.Louis: Mosby; 2004: 164–239.
- Vertucci FJ. Root canal anatomy of the human permanent teeth. Oral Surgery, Oral Medicine, Oral Pathology 1984 Nov 1;58(5):589–99.
- Vertucci FJ. Root canal morphology of mandibular premolars. The journal of the American Dental Association. 1978 Jul 1;97(1): 47-50.
- นันทิยา อภิวัฒน์เสวี, อรุณี สุรัตน์สุรางค์. การศึกษา ลักษณะกายวิภาคคลองรากฟันกรามน้อยของประชากร ไทยกลุ่มหนึ่ง. ว ทันต มหิตล 2563;40(3):243–56
- Khajornprai N. การรักษาคคลองรากฟันในฟันกรามน้อย ล่างที่มีคลองรากฟัน 3 คลองราก. Journal of The Department of Medical Services. 2018 Dec 1;43 (6) :152-7.
- Durr DP, Campos CA, Ayers CS. Cincal Significance of Taurodontism. Journal of the American Dental Association (1939). 1980 Mar 1;100:378-81.
- Desai N, Shiraguppi VL, Srinidhi SR, Jaggi S. Mandibular second premolar with three canals: Re-treatment of a case with unusual root canal anatomy. Journal of the International Clinical Dental Research Organization. 2011 May 1;3(2):68-70.
- Jafarzadeh H, Wu YN. The C-shaped root canal configuration: a review. Journal of Endodontics. 2007 May 1;33(5):517-23.
- Jerome CE. C-shaped root canal systems: diagnosis, treatment, and restoration. General dentistry. 1994; 42(5):424-7; quiz 33-4.
- Yin X, Cheung GS, Zhang C, Masuda YM, Kimura Y, Matsumoto K. Micro-computed tomographic comparison of nickel-titanium rotary versus traditional instruments in C-shaped root canal system. Journal of Endodontics. 2010;36(4):708-12.
- Van Der Sluis LWM, Versluis M, Wu MK, Wesselink PR. Passive ultrasonic irrigation of the root canal: a review of the literature. International Endodontic Journal. 2007;40(6):415-26.
- Durr DP, Campos CA, Ayers CS. Cincal Significance of Taurodontism. Journal of the American Dental Association (1939). 1980 Mar 1;100:378-81.
- Amoroso-Silva PA, Ordinola-Zapata R, Duarte MA, Gutmann JL, del Carpio-Perochena A, Bramante CM, et al. Micro-computed Tomographic Analysis of Mandibular Second Molars with C-shaped Root Canals. Journal of Endodontics. 2015;41(6):890-5.
- Song M, Kim HC, Lee W, Kim E. Analysis of the cause of failure in nonsurgical endodontic treatment by microscopic inspection during endodontic microsurgery. Journal of Endodontics. 2011 Nov 1;37(11):1516-9.
- Al Shaikhly B, Harrel SK, Umorin M, Augsburger RA, Jalali P. Comparison of a dental operating microscope and high-resolution videoscope for endodontic procedures. Journal of Endodontics. 2020 May 1;46(5):688-93.
- Martinez-Lozano MA, Forner-Navarro L, Sanchez-Cortes JL. Analysis of radiologic factors in deter-

- mining premolar root canal systems. *Oral Surgery, Oral Medicine, Oral Pathology, Oral Radiology, and Endodontology*. 1999 Dec 1;88(6): 719-22.
17. Sathon C, Parashos P, Messer H. Effectiveness of single versus multiple visits for endodontic treatment of teeth with apical periodontitis: a systemic review and meta-analysis. *International Endodontic Journal*. 2005 Jun;38(6):347-55.
 18. Yang XQ, Yang RQ, Tian J, Wei X. Application status and prospect of single-cone obturation technique with bioceramic sealers. *Zhonghua Kou Qiang yi xue za zhi= Zhonghua Kouqiang Yixue Zazhi= Chinese Journal of Stomatology*. 2022 Apr 1;57(4):424-9.
 19. Gutmann JL, Lovdahl PE. Problem-solving in endodontics: prevention, identification, and management. Elsevier Health Sciences; 2010 Aug 6.
 20. Shu X, Mai QQ, Blatz M, Price R, Wang XD, Zhao K. Direct and Indirect Restorations for Endodontically Treated Teeth: A Systematic Review and Meta-analysis, IAAD 2017 Consensus Conference Paper. *Journal of Adhesive Dentistry*. 2018 May 1;20(3).