

การวินิจฉัยภาวะติดเชื้อรอบข้อเทียมในผู้ป่วยผ่าตัดเปลี่ยนข้อเทียมและ แนวทางปฏิบัติเพื่อสืบค้นโรคติดเชื้อรอบข้อเทียมใน โรงพยาบาลศรีนครินทร์

วิชาวารณ วิทยาคุณ, ฤทธิ อภิญาณกุล*, กมลศักดิ์ สุขคนธมาน
ภาควิชาออร์โธปิดิกส์ คณะแพทยศาสตร์ มหาวิทยาลัยขอนแก่น

Diagnosis in Periprosthetic Joint Infection and Clinical Practice Guideline for Periprosthetic Joint Infection in Srinagarind Hospital

Witchaporn Witayakom, Rit Apinyankul*, Kamolsak Sukhonthamarn
Department of Orthopaedics, Faculty of Medicine, Khon Kaen University

Received: 24 February 2021 / Edit: 4 June 2021/ Accepted: 21 July 2021

การรักษาภาวะข้อเสื่อมระยะรุนแรงและภาวะกระดูกหักรอบข้อสะโพก ข้อเข่าด้วยการผ่าตัดเปลี่ยนข้อเทียมเป็นวิธีการรักษาที่ประสบความสำเร็จสูงและได้ผลลัพธ์การผ่าตัดดีมา อย่างไรก็ตาม การติดเชื้อภายหลังผ่าตัดเปลี่ยนข้อเทียมเป็นภาวะแทรกซ้อนที่พบได้ไม่บ่อย แต่มีความสำคัญอย่างสูงเนื่องจากส่งผลให้เกิดผลกระทบต่อการใช้งานและคุณภาพชีวิตของผู้ป่วย การวินิจฉัยภาวะติดเชื้อรอบข้อนับเป็นขั้นตอนแรกในการดูแลผู้ป่วยก่อนนำไปสู่การรักษา ในปัจจุบันผู้นิพนธ์พบปัญหาการสืบค้นโรคเพื่อนำไปสู่การวินิจฉัยไม่ครบถ้วน การแปลผลทางห้องปฏิบัติการที่ยังมีความเข้าใจคลาดเคลื่อน ทั้งในผู้ป่วยส่งต่อจากโรงพยาบาลต้นทางและผู้ป่วยที่ได้รับการผ่าตัดในโรงพยาบาลศรีนครินทร์ ซึ่งนำไปสู่การวินิจฉัยและรักษาที่ล่าช้า ส่งผลกระทบต่อผลลัพธ์การรักษา ระยะเวลาการรักษา และเพิ่มภาวะทุพพลภาพของผู้ป่วย ผู้นิพนธ์ได้รวบรวมความรู้และแนวปฏิบัติเกี่ยวกับภาวะติดเชื้อรอบข้อเทียม ทั้งด้านปัจจัยเสี่ยง ประวัติ อาการและอาการแสดง เชื้อก่อโรคและเกณฑ์การวินิจฉัยที่มีการเผยแพร่ใหม่ รวมถึงแผนภาพแนวทางการสืบค้นโรคที่เป็นปัจจุบัน ทันสมัย และสะดวกต่อการวินิจฉัยภาวะติดเชื้อรอบข้อเทียมในโรงพยาบาลศรีนครินทร์

คำสำคัญ: ภาวะติดเชื้อรอบข้อเทียม; แนวทางปฏิบัติเพื่อสืบค้น; ผ่าตัดเปลี่ยนข้อเทียม

Total joint replacement (TJR) surgery is one of the most successful operations for end-stage arthritic disorders and fractures around the joint. However, periprosthetic joint infection (PJI) is a concerning complication after TJR and affects postoperative functional outcomes. Diagnosis for PJI is the first step leading to definite treatment. In clinical practice, the authors found incomplete laboratory studies and misinterpretation in some diagnostic tests, especially the recently proposed tools. Incomplete investigations delay the diagnosis and appropriate management, impact poor functional results, and increase morbidity. Therefore, we reviewed the current evidence of PJI-related risk factors, clinical clues of signs and symptoms, the common pathogen, and PJI diagnosis criteria. This clinical practice guideline is proposed for Srinagarind Hospital's physicians, orthopaedic residents, and other health care providers for guidance on the PJI diagnosis.

Keyword: Periprosthetic joint infection; Diagnostic Guideline; Arthroplasty; Infection

ศรีนครินทร์เวชสาร 2564; 36(5): 634-638. • Srinagarind Med J 2021; 36(5): 634-638.

*Corresponding author : Rit Apinyankul, Department of Orthopaedics, Faculty of Medicine, Khon Kaen University.
E-mail: ritap@kku.ac.th

บทนำ

การติดเชื้อรอบข้อเทียมในผู้ป่วยที่ผ่าตัดเปลี่ยนข้อเทียมเป็นหนึ่งในสาเหตุหลักที่นำไปสู่การผ่าตัดซ้ำ¹ โดยมีรายงานอุบัติการณ์การเกิดร้อยละ 0.51 - 1.55²⁻⁵ ซึ่งการวินิจฉัยผิดพลาดหรือวินิจฉัยล่าช้าส่งผลกระทบต่อทั้งผู้ป่วย แพทย์และโรงพยาบาล ทำให้สูญเสียทรัพยากรในการรักษามากขึ้น ดังนั้นการกำหนดเกณฑ์การวินิจฉัย และแนวทางปฏิบัติเพื่อสืบค้นโรคที่ทันสมัยและเป็นปัจจุบันทำให้บุคลากรทางการแพทย์ในสถาบันนำไปปฏิบัติได้อย่างเหมาะสมและถูกต้อง บนพื้นฐานข้อมูลหลักฐานเชิงประจักษ์ เพื่อลดการสืบค้นทางห้องปฏิบัติการที่ซ้ำซ้อนและไม่จำเป็น

ปัจจัยเสี่ยงต่อการติดเชื้อรอบข้อเทียม⁶⁻⁸

1. ปัจจัยเสี่ยงเฉพาะที่
 - a. แผลผ่าตัดติดเชื้อ
 - b. เป็นมะเร็งบริเวณข้อ
 - c. ประวัติเคยติดเชื้อในข้อ ก่อนการผ่าตัดเปลี่ยนข้อเทียม
 - d. ประวัติเคยติดเชื้อในข้อ หลังการผ่าตัดเปลี่ยนข้อเทียม
 - e. มีแผลที่ผิวหนัง
 - f. มีก้อนเลือดที่แผล
2. ปัจจัยเสี่ยงอื่นๆ
 - a. National Nosocomial Infections Surveillance System surgical patient risk index score มีค่า 1 หรือ 2

- b. มีโรคประจำตัวเป็นมะเร็ง
- c. มีโรคประจำตัวเป็นรูมาตอยด์
- d. มีภูมิคุ้มกันต่ำ
- e. มีโรคประจำตัวเป็นเบาหวาน (Fasting blood glucose ≥ 180 mg/dL หรือ HbA1C $\geq 8\%$)
- f. ค่าดัชนีมวลกายสูง (BMI ≥ 40 kg/m²)
- g. ใช้น้ำเสฟติดแบบฉีดเข้าเส้นเลือด
- h. ใช้น้ำยาสเตียรอยด์
- i. มีโรคประจำตัวประเภทโรคทางผิวหนัง
- j. ระยะเวลาผ่าตัดข้อเทียมข้อนั้นนาน

ประวัติ การตรวจร่างกาย

ประวัติและการตรวจร่างกาย เป็นขั้นตอนแรกเพื่อนำเข้าสู่วินิจฉัยโรค ผู้ป่วยที่มีภาวะติดเชื้อรอบข้อเทียมตามระยะเวลาการเกิดโรคจะมีประวัติ อาการ และอาการแสดงที่เหมือนหรือแตกต่างกันได้ดังตารางที่ 1⁹

เกณฑ์การวินิจฉัยการติดเชื้อรอบข้อเทียม

ปัจจุบันมีเกณฑ์การวินิจฉัยรอบข้อเทียมถูกนำเสนอและพัฒนาอย่างต่อเนื่องเพื่อเพิ่มความถูกต้อง และแม่นยำในการวินิจฉัยภาวะติดเชื้อรอบข้อเทียม ในช่วงทศวรรษที่ผ่านมา มีเกณฑ์การวินิจฉัยที่ถูกนำเสนอ ดังต่อไปนี้

1. เกณฑ์ของ The musculoskeletal infection

ตารางที่ 1 แสดงประวัติ อาการและอาการแสดงของผู้ป่วยที่มีภาวะติดเชื้อรอบข้อเทียม

ระยะเวลาหลังผ่าตัด	ประวัติ	อาการแสดง	เชื้อที่พบบ่อย	ช่องทางการติดเชื้อ
1. น้อยกว่า 3 เดือน	ปวด และ/หรือข้อติดแข็งอย่างรวดเร็ว	1.ลักษณะที่บ่งถึงการติดเชื้อ (บวม แดง ร้อน กดเจ็บ และ/หรือ มีไข้) 2.ของเหลวในข้อเพิ่มขึ้น , แผลผ่าตัดแยก และ/หรือมีทางเชื่อมติดต่อกันระหว่างภายในข้อและผิวหนัง 3.เนื้อเยื่อส่วนบนตาย ผิวหนังอักเสบ หรือมีก้อนเลือดใต้ผิวหนังหรือภายในข้อ	เชื้อที่มีความรุนแรงสูง เช่น Staphylococcus aureus หรือ เชื้อกลุ่ม gram-negative bacilli	การใส่ข้อเทียมภายในห้องผ่าตัดหรือแผลผ่าตัด
2. 3-12 เดือน	ปวดและ/หรือข้อติดแข็งอย่างค่อยเป็นค่อยไป	1.อาการแยกได้ยากจากภาวะข้อเทียมหลวม (Aseptic loosening) 2.อาจมีทางเชื่อมติดต่อกันระหว่างภายในข้อและผิวหนัง	เชื้อที่มีความรุนแรงต่ำ เช่น Cutibacterium acnes หรือ coagulase-negative staphylococcus aureus	การใส่ข้อเทียมภายในห้องผ่าตัด
3. มากกว่า 12 เดือน	1.ปวดและข้อติดแข็งอย่างรวดเร็ว 2.อาจให้ประวัติการติดเชื้อ/ได้รับบาดเจ็บที่ส่วนอื่นของร่างกาย หรือมีการติดเชื้อในกระแสโลหิตมาก่อน 3.ในช่วงก่อนมีอาการ มักจะสามารถใช้งานข้อได้ปกติและไม่ปวด	ลักษณะที่บ่งถึงการติดเชื้อ (บวม แดง ร้อน กดเจ็บ และ/หรือ มีไข้)	S.aureus, Streptococcus spp. หรือ gram-negative bacilli	กระแสโลหิต

society¹⁰ ปี ค.ศ.2011

2. เกณฑ์ของ International consensus meeting¹¹ ปี ค.ศ.2013

3. เกณฑ์ของ International consensus meeting^{12,13} ปี ค.ศ.2018

ผู้นิพนธ์ได้เลือกเกณฑ์ของ International meeting consensus ค.ศ. 2018 ซึ่งเป็นการจัดทำข้อคิดเห็นร่วมโดยสรุปจากหลักฐานเชิงประจักษ์ มาเป็นต้นแบบในการกำหนดแนวทางปฏิบัติ และได้ปรับบางขั้นตอนในรายละเอียด เพื่อให้เหมาะสมกับบริบทโรงพยาบาลศรีนครินทร์ในการสืบค้นภาวะติดเชื้อรอบข้อเทียม โดยเกณฑ์ดังกล่าวพบว่ามีความไว (test sensitivity) ในการวินิจฉัยที่เหนือกว่าเกณฑ์อื่น ในขณะที่ความจำเพาะ (test specificity) มีความใกล้เคียงกับเกณฑ์อื่น

ในปี ค.ศ.2018 2nd International Consensus Meeting^{12,13} ได้เสนอเกณฑ์การวินิจฉัยการติดเชื้อรอบข้อเทียมที่มีความไวในการวินิจฉัย (sensitivity) 97.7% และความจำเพาะในการวินิจฉัย (specificity) 99.5% โดยเกณฑ์ดังกล่าว กำหนดเกณฑ์หลัก (major criteria) 2 ข้อ ดังตารางที่ 2 ซึ่งหากพบลักษณะเข้าเกณฑ์อย่างน้อย 1 ข้อสามารถให้การวินิจฉัยการติดเชื้อรอบข้อเทียมได้

และมีเกณฑ์การวินิจฉัยรอง (minor criteria) ดังตารางที่ 3 เพื่อใช้ในการวินิจฉัยในกรณีที่ไม่มีพบลักษณะที่เข้าได้กับเกณฑ์หลัก โดยมีการให้คะแนนในผลตรวจทางห้องปฏิบัติการต่าง ๆ ในกรณีที่ผลรวมคะแนนมากกว่าหรือเท่ากับ 6 คะแนน จะให้การวินิจฉัยว่ามี การติดเชื้อรอบข้อเทียม

ตารางที่ 2 เปรียบเทียบคุณสมบัติแกนกลางช่วงเวลาต่าง ๆ ระหว่างการผ่าตัดในสองชั่วโมงแรก ตั้งแต่เริ่มดมยาสลบและเสร็จสิ้นการผ่าตัดในผู้ป่วยทั้งสองกลุ่ม

เกณฑ์หลัก	การวินิจฉัย
ผลเพาะเชื้อจากตัวอย่างเนื้อเยื่อหรือน้ำเจาะข้อ พบเชื้อชนิดเดียวกันอย่างน้อย 2 ตัวอย่าง มีทางเชื่อมติดต่อระหว่างภายในข้อและผิวหนัง	ติดเชื้อ

ตารางที่ 3 แสดงเกณฑ์รองในการวินิจฉัยการติดเชื้อรอบข้อเทียม

เกณฑ์รอง	ค่าตัด		คะแนน	การวินิจฉัย
	ระยะเฉียบพลัน	ระยะเรื้อรัง		
CRP ในเลือด (mg/L) หรือ D-dimer ในเลือด (µg/L)	100 ยังไม่กำหนด	10 860	2	ผลรวมคะแนนก่อนและหลังผ่าตัด: ≥ 6 คะแนน: ติดเชื้อ 3-5 คะแนน: ไม่สามารถสรุปได้ (แนะนำให้ส่งตรวจต่อ) < 3 คะแนน: ไม่ติดเชื้อ
มีการเพิ่มขึ้นของ ESR ในเลือด (mm/hr)	ไม่มีบทบาท	30	1	
มีการเพิ่มขึ้นของเม็ดเลือดขาวในน้ำไขข้อ (cells/µL) หรือ Leukocyte esterase หรือ ค่า alpha-defensin ให้ผลบวก	10,000 ++ 1.0	3,000 ++ 1.0	3	
มีการเพิ่มขึ้นของ PMN ในน้ำไขข้อ(%)	90	70	2	
ผลเพาะเชื้อจากเนื้อเยื่อหรือน้ำไขข้อชั้น 1 ตัวอย่าง			2	
ผลทางพยาธิวิทยาให้เกณฑ์บวก			3	
พบหนองระหว่างการผ่าตัด			3	

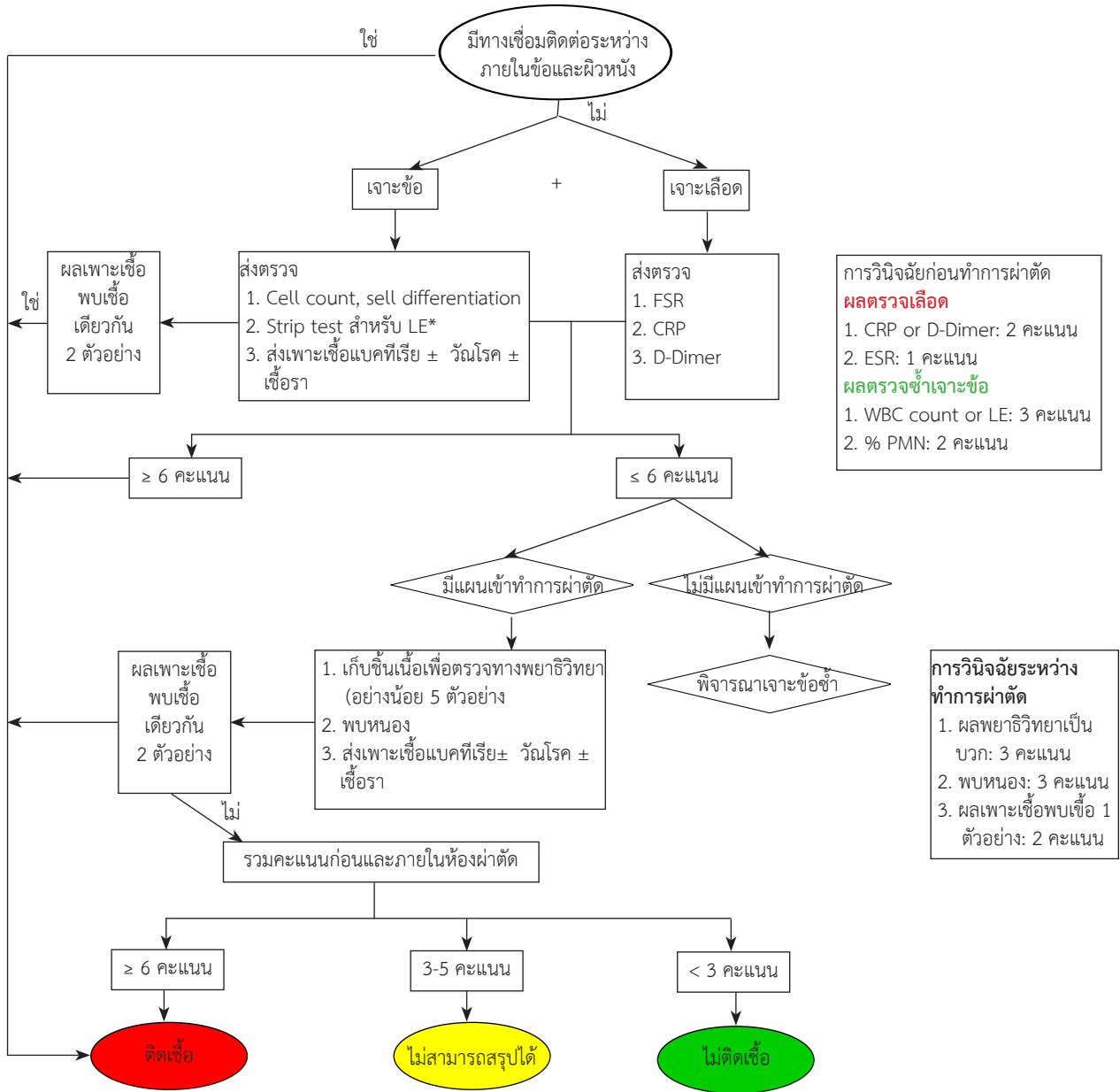
แนวทางการปฏิบัติเพื่อสืบค้นโรคในโรงพยาบาลศรีนครินทร์

ก่อนหน้านี้นี้ กรณีที่ผู้ป่วยผ่าตัดเปลี่ยนข้อเทียมที่โรงพยาบาลศรีนครินทร์มีอาการและอาการแสดงที่สงสัยภาวะติดเชื้อรอบข้อเทียม จะได้รับการสืบค้นโรค แต่ยังไม่ได้ปฏิบัติอย่างเป็นขั้นตอนและครบถ้วนสมบูรณ์ จึงมีการสร้างแนวทางสืบค้นโรคดังรูปที่ 1 เพื่อเป็นแนวทางให้การสืบค้นโรคและส่งตรวจทางห้องปฏิบัติการในโรงพยาบาลศรีนครินทร์ มหาวิทยาลัยขอนแก่น โดยได้มีการปรับเปลี่ยนให้เข้ากับสถาบัน โดยยกเว้นการพิจารณาการส่งตรวจ alpha-defensin และ C-reactive

protein ในน้ำเจาะข้อ (synovial alpha-defensin and synovial CRP) เนื่องจากมีข้อจำกัดเรื่องอุปกรณ์ชุดตรวจทดสอบดังกล่าวในสถาบัน

สรุป

ภาวะติดเชื้อรอบข้อเทียมเป็นภาวะแทรกซ้อนที่ยังคงพบได้ ก่อให้เกิดความสูญเสียต่อผู้ป่วย และทรัพยากรระบบสุขภาพ ความรู้และเข้าใจเกี่ยวกับโรค ปัจจัยเสี่ยง ประวัติ อาการและอาการแสดง รวมทั้งการส่งตรวจทางห้องปฏิบัติการอย่างเป็น



รูปที่ 1 แนวทางสืบค้นโรคและส่งตรวจทางห้องปฏิบัติการ (ดัดแปลงจาก Shohat N. J Arthroplasty. 2019¹³)
 *กรณีที่มีน้ำเจาะข้อมีเลือดผสมหรือปะปนมาด้วย ให้พิจารณาบันทึกในเครื่องบันทึกเพื่อแยกชิ้นของเลือดออกจากน้ำเจาะข้อ จากนั้นจึงนำน้ำเจาะข้อ มาทดสอบ

ขั้นตอนและครบถ้วน สามารถนำไปสู่การวินิจฉัยและรักษาได้อย่างทันท่วงที เกณฑ์การวินิจฉัยภาวะติดเชื้อรอบข้อเทียมที่เผยแพร่ในปี ค.ศ. 2018 มีความไวและความจำเพาะสูง ส่งผลให้การวินิจฉัยแม่นยำและถูกต้องมากยิ่งขึ้น ผู้นิพนธ์พิจารณานำเกณฑ์ดังกล่าวมาปรับใช้เพื่อเป็นแนวทางปฏิบัติในการปฏิบัติสืบค้นภาวะติดเชื้อรอบข้อเทียมในโรงพยาบาลศรีนครินทร์ คณะแพทยศาสตร์ มหาวิทยาลัยขอนแก่น ตามบริบทและศักยภาพของสถาบัน

เอกสารอ้างอิง

1. Bou Monsef J, Schraut N, Gonzalez M. Failed Total Knee Arthroplasty. JBJS Rev 2014; 2: e1.
2. Malinzak RA, Ritter MA, Berend ME, Meding JB, Olberding EM, Davis KE. Morbidly obese, diabetic, younger, and unilateral joint arthroplasty patients have elevated total joint arthroplasty infection rates. J Arthroplasty 2009; 24: 84-88.
3. Namba RS, Inacio MCS, Paxton EW. Risk factors associated with deep surgical site infections after primary total knee arthroplasty: an analysis of 56,216 knees. J Bone Joint Surg Am 2013; 95: 775-782.

4. Jämsen E, Nevalainen P, Eskelinen A, Huotari K, Kalliovalkama J, Moilanen T. Obesity, diabetes, and preoperative hyperglycemia as predictors of periprosthetic joint infection: a single-center analysis of 7181 primary hip and knee replacements for osteoarthritis. *J Bone Joint Surg Am* 2012; 94: e101.
5. Kurtz SM, Ong KL, Lau E, Bozic KJ, Berry D, Parvizi J. Prosthetic joint infection risk after TKA in the Medicare population. *Clin Orthop* 2010; 468: 52–56.
6. Berbari EF, Hanssen AD, Duffy MC, Steckelberg JM, Ilstrup DM, Harmsen WS, et al. Risk factors for prosthetic joint infection: case-control study. *Clin Infect Dis* 1998; 27: 1247–1254.
7. Enayatollahi MA, Parvizi J. Diagnosis of infected total hip arthroplasty. *Hip Int J Clin Exp Res Hip Pathol Ther* 2015; 25: 294–300.
8. Poss R, Thornhill TS, Ewald FC, Thomas WH, Batte NJ, Sledge CB. Factors influencing the incidence and outcome of infection following total joint arthroplasty. *Clin Orthop* 1984; 182: 117–126.
9. Parvizi J, Fassihi SC, Enayatollahi MA. Diagnosis of periprosthetic joint infection following hip and knee arthroplasty. *Orthop Clin North Am* 2016; 47: 505–515.
10. Parvizi J, Zmistowski B, Berbari EF, Bauer TW, Springer BD, Della Valle CJ, et al. New definition for periprosthetic joint infection: from the Workgroup of the Musculoskeletal Infection Society. *Clin Orthop* 2011; 469: 2992–2994.
11. Parvizi J, Gehrke T, Chen AF. Proceedings of the international consensus on periprosthetic joint infection. *Bone Jt J* 2013; 95-B: 1450–1452.
12. Parvizi J, Tan TL, Goswami K, Higuera C, Della Valle C, Chen AF, et al. The 2018 definition of periprosthetic hip and knee infection: an evidence-based and validated criteria. *J Arthroplasty* 2018; 33: 1309–1314. e2.
13. Shohat N, Bauer T, Buttaro M, Budhiparama N, Cashman J, Della Valle CJ, et al. Hip and knee section, what is the definition of a periprosthetic joint infection (PJI) of the knee and the hip? can the same criteria be used for both joints?: proceedings of international consensus on orthopedic infections. *J Arthroplasty* 2019; 34: S325–327.

SMJ